

[ENDOSCOPIA DIGESTIVA ALTA](#)

[ESD de Esôfago](#)

[Fístula gástrica](#)

[Gastrostomia – Ponsky](#)

[Hemospray em sangramento de tumor gástrico](#)

[Hemostasia de tumor com plasma de argônio \(APC\)](#)

[Mucosectomia de esôfago de Barrett com ligaduras elásticas](#)

[Prótese metálica em recidiva tumoral após gastrectomia total](#)

[Ressecção de tumor de células granulares](#)

[Ressecção de Adenoma de Duodeno](#)

[Ressecção de pólipos antrais pré-pilóricos](#)

[Ressecção de pólipos pediculados gástricos com auxílio de endoloop](#)

[Ressecção de tumor neuroendócrino duodenal](#)

[TNE de bulbo: ecoendoscopia e ressecção \(EMR-L\)](#)

[ENDOSCOPIA BARIÁTRICA](#)

[Remoção endoscópica de anel de bariátrica extruso](#)

[Retirada de Balão Intragástrico](#)

[Ruptura de anel de bariátrica com balão de acalásia](#)

[CPRE](#)

[Dilatação balonada da papila duodenal](#)

[Drenagem endoscópica de pseudocisto de pâncreas com necrosectomia](#)

[Escovado citológico de via biliar](#)

[Fistulotomia](#)

[Fragmentação de cálculo gigante no duodeno para evitar o íleo biliar](#)

[PAPILECTOMIA E PRÓTESE PANCREÁTICA](#)

[Papilotomia Peridiverticular](#)

[COLONOSCOPIA](#)

[Mucosectomia de reto – Underwater](#)

[Passagem de prótese colorretal](#)

[Polipectomia a frio](#)

[Polipectomia com auxílio de Endoloop](#)

[Polipectomia com endoloop](#)

[Ressecção e hemostasia de lesão no óstio apendicular](#)

[Ressecção em piecemeal de lesão de sigmóide](#)

[Ressecção underwater de leiomioma de cólon](#)

[Ressecção Underwater de lesão residual do cólon](#)

[EUS](#)

[Drenagem endoscópica de pseudocisto de pâncreas com necrosectomia](#)

[Ecoendoscopia linear da estação duodenal – Exame normal com animação e corroboração anatômica](#)

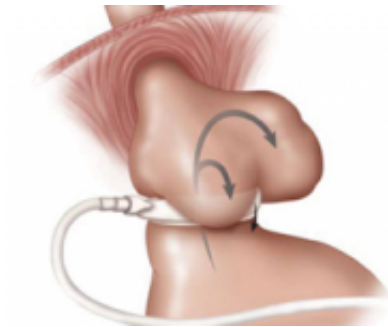
[Ecoendoscopia linear da estação gástrica – Exame normal com animação e corroboração anatômica](#)

[Ecoendoscopia linear da estação no bulbo duodenal – Exame normal com animação e corroboração anatômica](#)

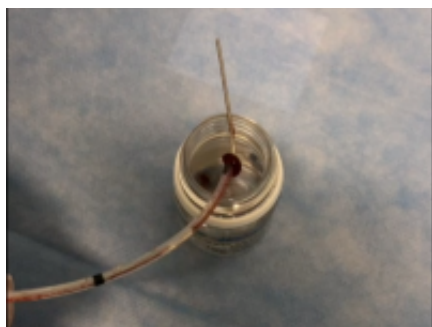
[Gastroenterostomia guiada por EUS](#)

[TNE de bulbo: ecoendoscopia e ressecção \(EMR-L\)](#)

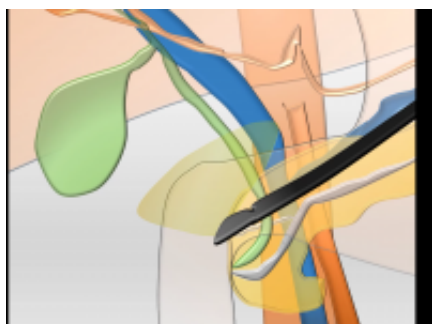
[TUTORIAIS](#)



[Banda gástrica deslizada](#)

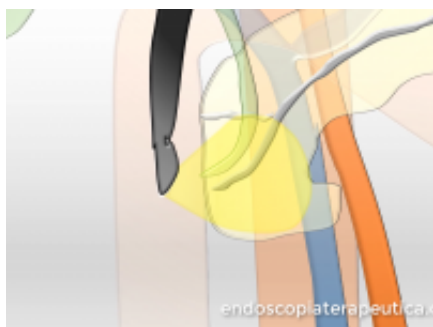


[Escovado citológico de via biliar](#)

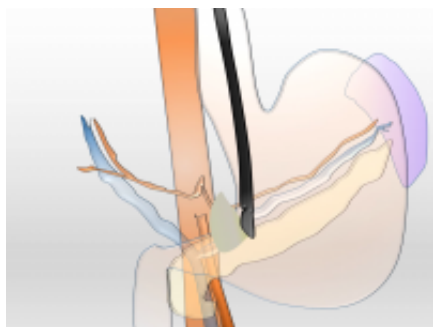


[Ecoendoscopia linear da estação no bulbo duodenal – Exame normal com animação e corroboração anatômica](#)

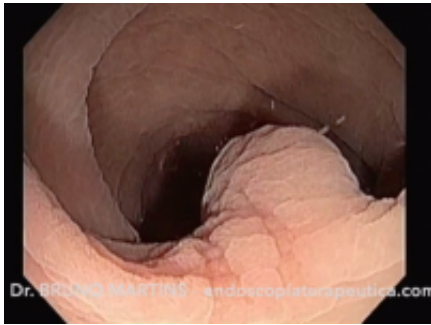
[ESD de Esôfago](#)



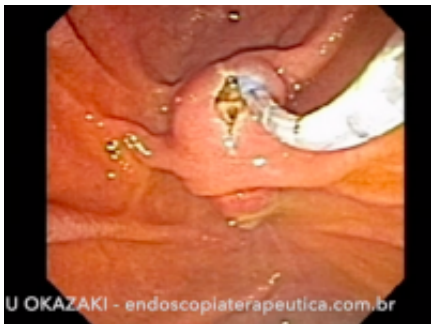[Ecoendoscopia linear da estação duodenal – Exame normal com animação e corroboração anatômica](#)



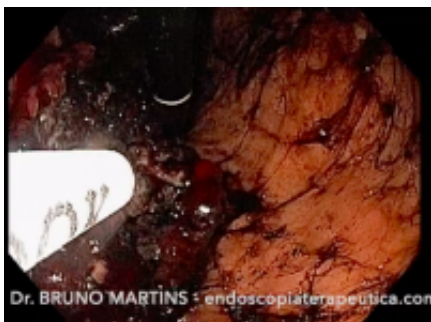
[Ecoendoscopia linear da estação gástrica – Exame normal com animação e corroboração anatômica](#)



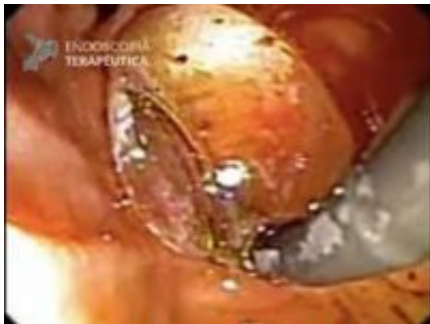[Ressecção underwater de leiomioma de cólon](#)



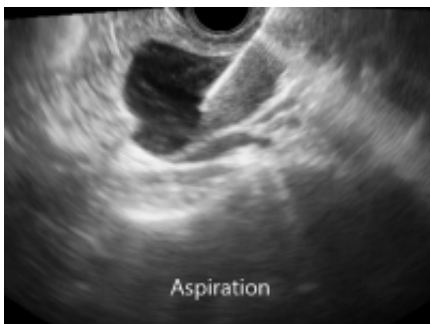
[Fistulotomia](#)



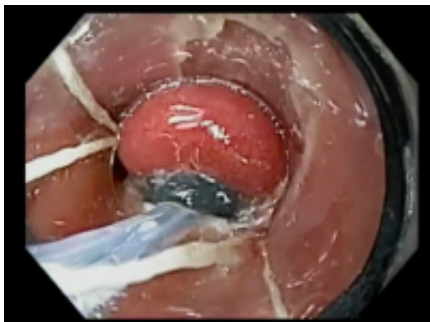
[Hemospray em sangramento de tumor gástrico](#)



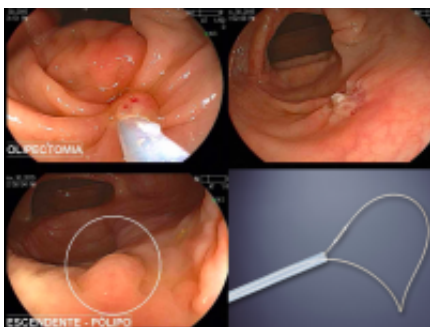
[Dilatação balonada da papila duodenal](#)



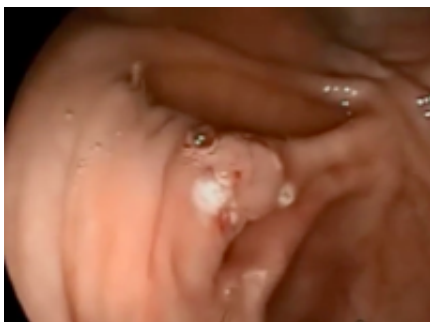[Ablação de cisto de pâncreas guiada por EUS com uso de álcool](#)



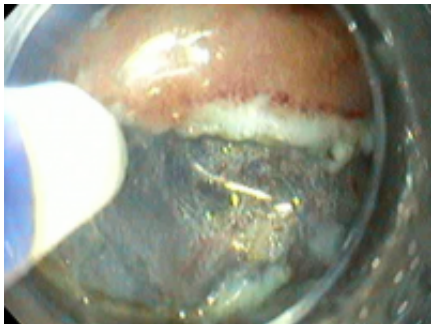[Mucosectomia de esôfago de Barrett com ligaduras elásticas](#)



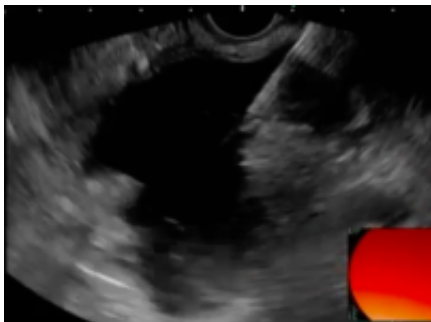[Polipectomia a frio](#)



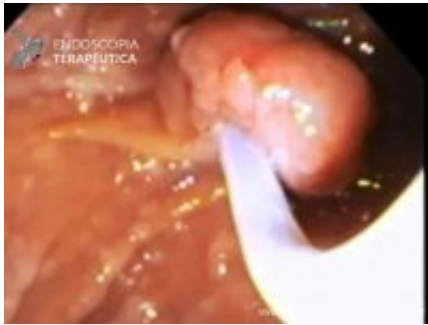[Ressecção e hemostasia de lesão no óstio apendicular](#)



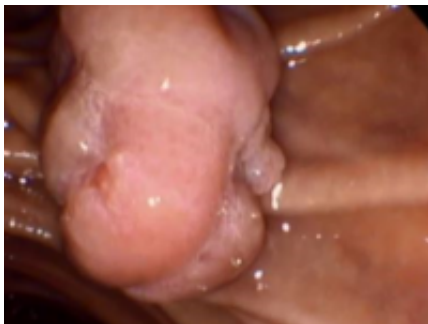[Dissecção endoscópica da submucosa de câncer gástrico precoce](#)



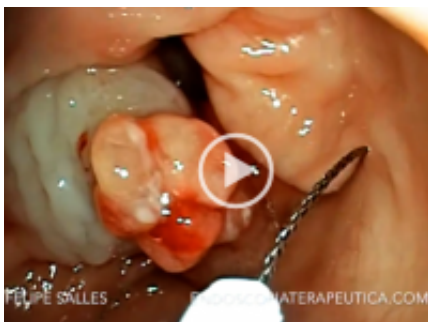[Drenagem Ecoguiada de Formação Pseudocística Pancreática](#)



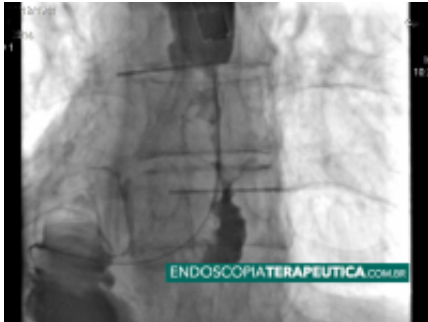PAPILECTOMIA E PRÓTESE PANCREÁTICA



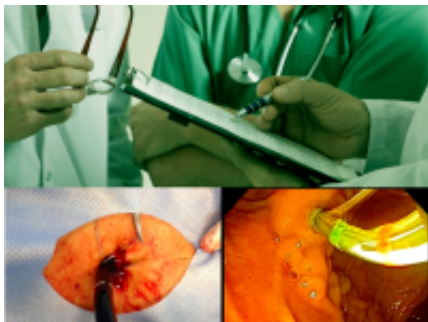Adenoma de papila gigante – Ressecção



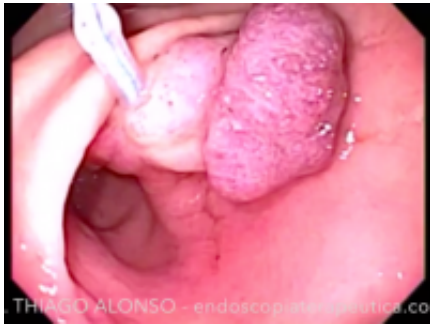[Ressecção de pólipso antral pré-pilórico](#)



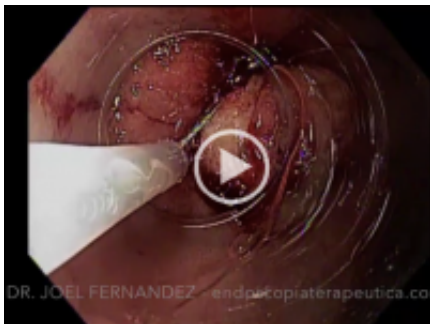[Prótese metálica em recidiva tumoral após gastrectomia total](#)



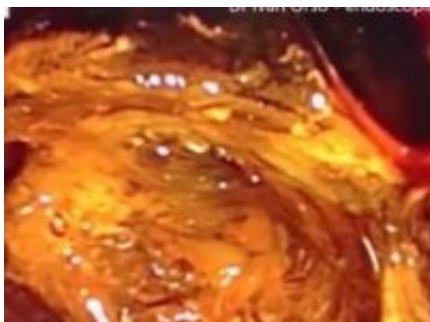[CPRE transgástrica em cirurgia bariátrica \(bypass\)](#)



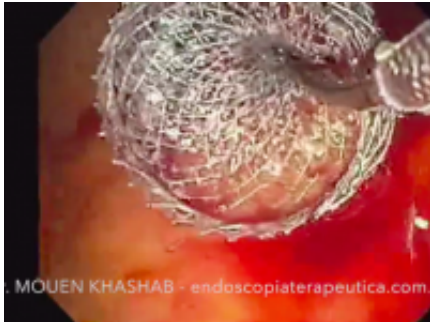[Ressecção de pólipó pediculado gástrico com auxílio de endoloop](#)



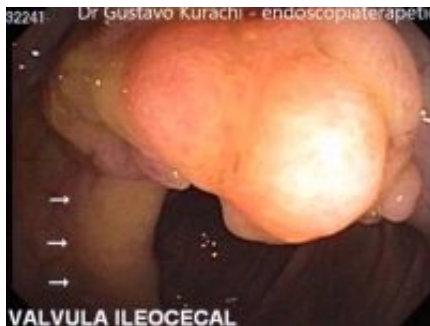[TNE de bulbo: ecoendoscopia e ressecção \(EMR-L\)](#)



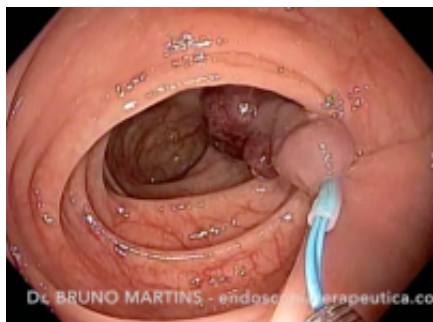[Fragmentação de cálculo gigante no duodeno para evitar o fêleo biliar](#)



[Gastroenterostomia guiada por EUS](#)



[Conversão de mucosectomia convencional para underwater em ressecção difícil](#)



[Polipectomia com auxílio de Endoloop](#)

- 1
- [2](#)