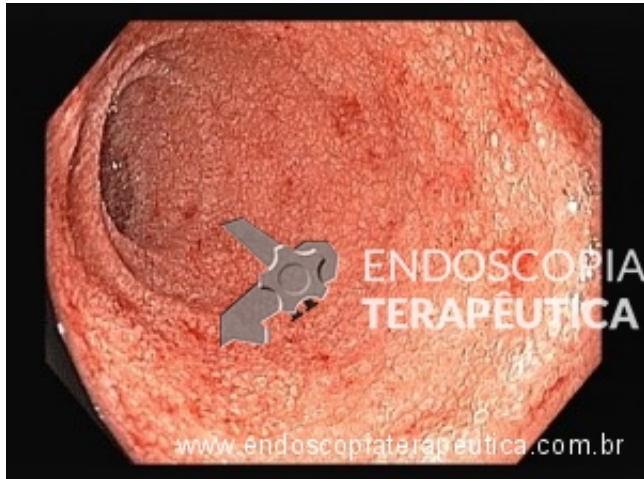


Qual sua hipótese diagnóstica para este caso? - junho 2015

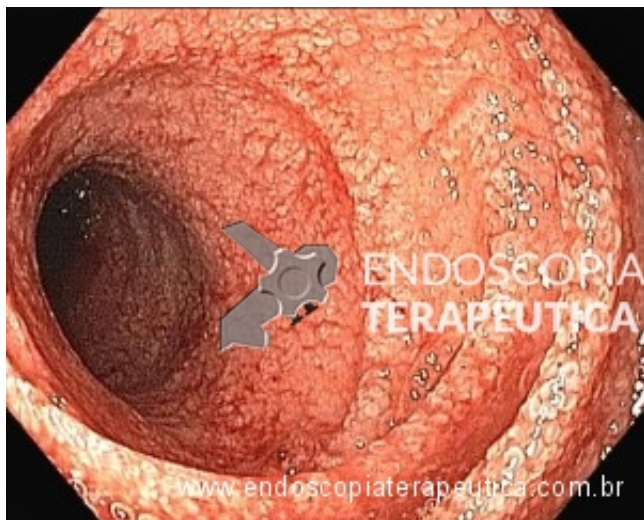
Por Matheus Franco - Endoscopia Terapêutica - <https://endoscopiaterapeutica.com.br>

Paciente do sexo masculino, 76 anos, natural e procedente de São Paulo, com antecedente de adenocarcinoma de próstata avançado, com uso recente de prednisona para palição da anorexia, foi admitido com quadro há 2 semanas de náuseas, vômitos, emagrecimento (5 kg nesse período), e com episódios de melena há 2 dias.

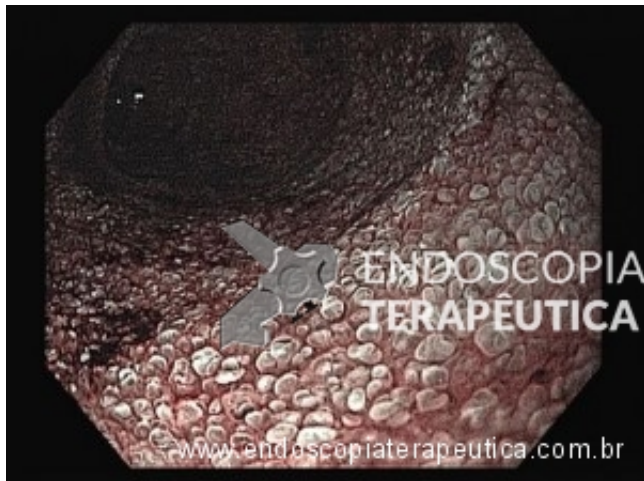A endoscopia com biópsias mostrou (ver abaixo):



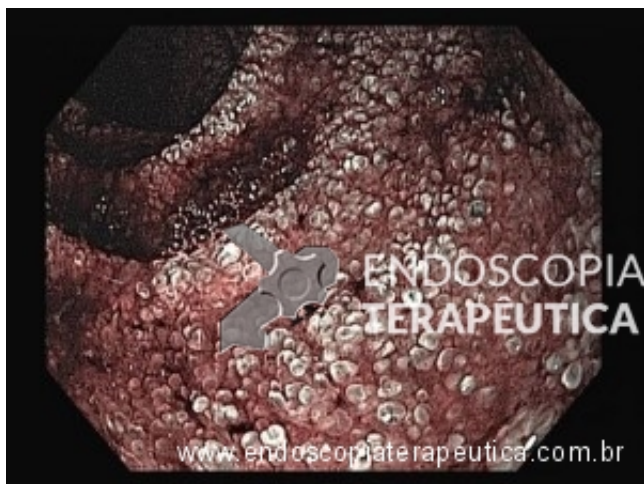Endoscopia com luz branca.



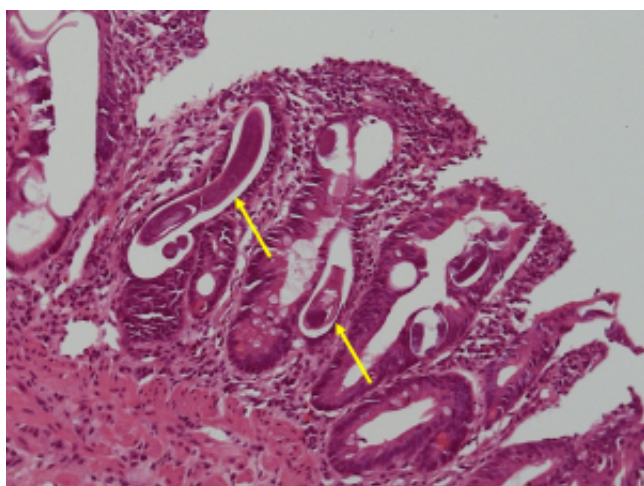
Endoscopia com luz branca.



Cromoscopia óptica com NBI (narrow band imaging).



Cromoscopia óptica com NBI (narrow band imaging).



400X)

Imagens microscópicas de biópsias duodenais. (HE,

```
(function(d, s, id){ var js, fjs = d.getElementsByTagName(s)[0]; if (d.getElementById(id)) {return;} js =  
d.createElement(s); js.id = id; js.src = "//connect.facebook.net/en_US/sdk.js";  
fjs.parentNode.insertBefore(js, fjs); }(document, 'script', 'facebook-jssdk'));
```

Facebook

Apenas nos diga quem você é para ver o resultado!

Mostrar meu resultado >>



Qual sua hipótese diagnóstica para este caso?

Acertei %%score%% em %%total%%

Compartilhe seus resultados

Facebook

Facebook

Twitter

Google+

```
/* JS debug. Use $_GET['wpvq_js_debug'] to enable it. */ var wpvq_js_debug = false;
```

```
var wpvq_ans89733 = {"a9374":{"156":"0","157":"0","158":"0","159":"0","160":"1"},"ra98euef":{"32":{"ai0099":"160","e9878":"
```

A estrogiloidíase é parasitose causada pelo *Strongyloides stercoralis*, e pode apresentar forma disseminada grave, chamada de Síndrome de hiperinfecção, em pacientes em estados de imunossupressão, como no uso de corticosteroides, e/ou de neoplasias avançadas.

Essa patologia é ocasionada pela grande multiplicação e migração de larvas infectantes, com envolvimento frequente gastrointestinal e/ou pulmonar. Suas manifestações clínicas incluem dor abdominal, náuseas/vômitos, emagrecimento, sangramento gastrointestinal e/ou pulmonar. É uma condição muitas vezes fatal, com mortalidade que pode atingir até 87% dos casos.

Os achados endoscópicos são inespecíficos e incluem: edema da mucosa com alargamento das criptas; redução do pregueado e atrofia; friabilidade e hemorragia espontânea. O diagnóstico representa grande desafio, que deve ser superado inicialmente pela suspeição clínica, e pela pesquisa de *S. stercoralis* através de biópsias das alterações suspeitas na endoscopia.

À microscopia nota-se a presença de larvas filariformes de *S. stercoralis* no lúmen das glândulas da mucosa duodenal, como na foto do caso apresentado. O tratamento com ivermectina deve ser instituído o mais precoce possível."}}};

```
/* Global var */ var wpvq_front_quiz = true; // useful for wpvq-front-results var quizName = "Qual sua hipótese diagnóstica para este caso?"; var quizId = 32; var totalCountQuestions = 1; var askEmail = false; var askNickname = false; var forceToShare = false; var wpvq_type = "WPVQGameTrueFalse";
```

```
var wpvq_hideRightWrong = false;
```

```
var wpvq_refresh_page = false; var wpvq_force_continue_button = false; var wpvq_browser_page = 0; var wpvq_answersStatus = []; var wpvq_countQuestions = false;
```

```
var wpvq_scroll_top_offset = 0; var wpvq_scroll_speed = 750;
```

```
var wpvq_autoscroll_next_var = false; var wpvq_progressbar_content = 'percentage'; var wpvq_wait_trivia_page = 1000;
```

```
var i18n_wpvq_needEmailAlert = "Você precisa fornecer um email para ver os resultados."; var i18n_wpvq_needNicknameAlert = "Você tem que fornecer um nickname para ver seus resultados."; var wpvq_checkMailFormat = true;
```

```
var wpvq_local_caption = 'Acertei %%score%% em 1'; var wpvq_refresh_url = '//endoscopiaterapeutica.com.br/wp-content/plugins/kalins-pdf-creation-station/kalins_pdf_create.php?singlepost=po_1903&&wpvqas=%%wpvqas%%'; var wpvq_share_url = 'https://endoscopiaterapeutica.com.br/quiz/quiz-qual-sua-hipotese-diagnostica-para-este-caso-2/'; var wpvq_facebook_caption = 'Acertei %%score%% em 1 , e você?'; var wpvq_facebook_description =
```

'%%details%%'; var wpvq_facebook_picture = null;



var wpvq_redirection_page = "";