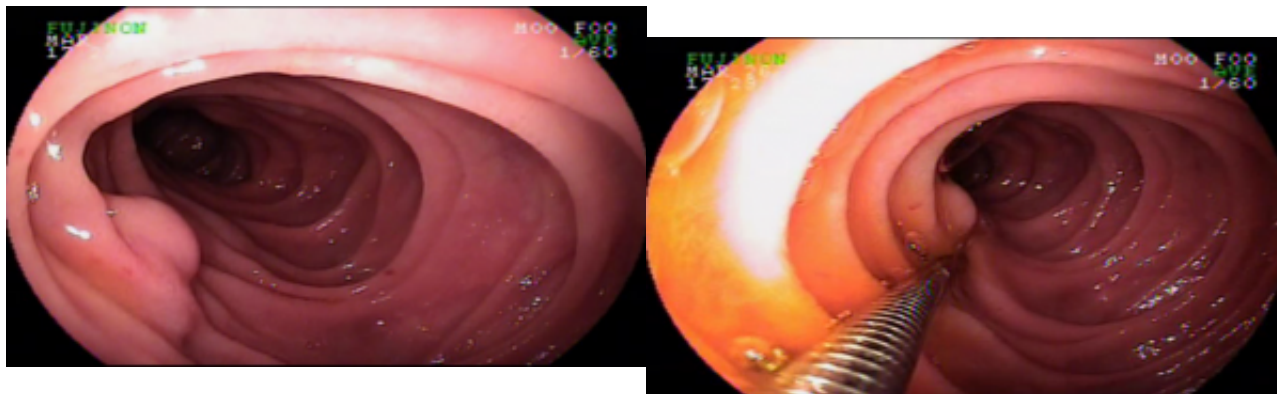


Paciente de 37 anos, masculino, em investigação de melena, já tendo necessitado de múltiplas transfusões sanguíneas. Realizou endoscopia digestiva alta com presença de varizes de esôfago de fino calibre, sem sinais de sangramento, e colonoscopia sem achado que justificassem o sangramento. Submetido a enteroscopia que identificou a seguinte lesão na terceira porção duodenal.

Qual seria a sua principal hipótese diagnóstica para a imagem apresentada?



```
(function(d, s, id){ var js, fjs = d.getElementsByTagName(s)[0]; if (d.getElementById(id)) {return;} js = d.createElement(s); js.id = id; js.src = "//connect.facebook.net/en_US/sdk.js"; fjs.parentNode.insertBefore(js, fjs); }(document, 'script', 'facebook-jssdk'));
```

Facebook

Apenas nos diga quem você é para ver o resultado!

Mostrar meu resultado >>



Qual o diagnóstico desta lesão duodenal?

Acertei %%score%% em %%total%%

Compartilhe seus resultados

---

Facebook

Facebook

Twitter

Google+

---

```
/* JS debug. Use $_GET['wpvq_js_debug'] to enable it. */ var wpvq_js_debug = false;
```

```
var wpvq_ans89733 = {"a9374":{"166":"0","167":"0","168":"0","169":"1","170":"0"},"ra98euef":{"34":{"ai0099":"169","e9878":"
```

Os quadros de hemorragia varicosa são oriundos principalmente do esôfago ou estômago, mas podem também ocorrer raramente no duodeno, jejuno, íleo, apêndice, cólon, reto e mesmo do trato biliar.

O sangramento de varizes duodenais tem uma mortalidade de até 40% e prognóstico clínico ruim. Para o seu tratamento são descritas técnicas de escleroterapia, ligadura elástica e shunt porto-sistêmico intrahepático transjugular (TIPS).

Alguns dias após a realização da enteroscopia, o paciente em questão apresentou novo sangramento digestivo tendo sido evidenciado ponto de ruptura na variz apresentada, sendo realizado injeção de cianoacrilato com controle hemostático."}}};

```
/* Global var */ var wpvq_front_quiz = true; // useful for wpvq-front-results var quizName = "Qual o diagnóstico desta lesão duodenal?"; var quizId = 34; var totalCountQuestions = 1; var askEmail = false; var askNickname = false; var forceToShare = false; var wpvq_type = "WPVQGameTrueFalse";
```

```
var wpvq_hideRightWrong = false;
```

```
var wpvq_refresh_page = false; var wpvq_force_continue_button = false; var wpvq_browser_page = 0;
var wpvq_answersStatus = []; var wpvq_countQuestions = false;
```

```
var wpvq_scroll_top_offset = 0; var wpvq_scroll_speed = 750;
```

```
var wpvq_autoscroll_next_var = false; var wpvq_progressbar_content = 'percentage'; var
wpvq_wait_trivia_page = 1000;
```

```
var i18n_wpvq_needEmailAlert = "Você precisa fornecer um email para ver os resultados."; var
i18n_wpvq_needNicknameAlert = "Você tem que fornecer um nickname para ver seus resultados."; var
wpvq_checkMailFormat = true;
```

```
var wpvq_local_caption = 'Acertei %%score%% em 1'; var wpvq_refresh_url = '//endoscopiaterapeutica.c
om.br/wp-content/plugins/kalins-pdf-creation-
station/kalins_pdf_create.php?singlepost=po_989&&wpvqas=%%wpvqas%%'; var wpvq_share_url =
'https://endoscopiaterapeutica.com.br/quiz/quiz-qual-o-diagnostico-desta-lesao-duodenal/'; var
wpvq_facebook_caption = 'Acertei %%score%% em 1 , e você?'; var wpvq_facebook_description =
'%%details%%'; var wpvq_facebook_picture = null;
```



```
var wpvq_redirection_page = "";
```