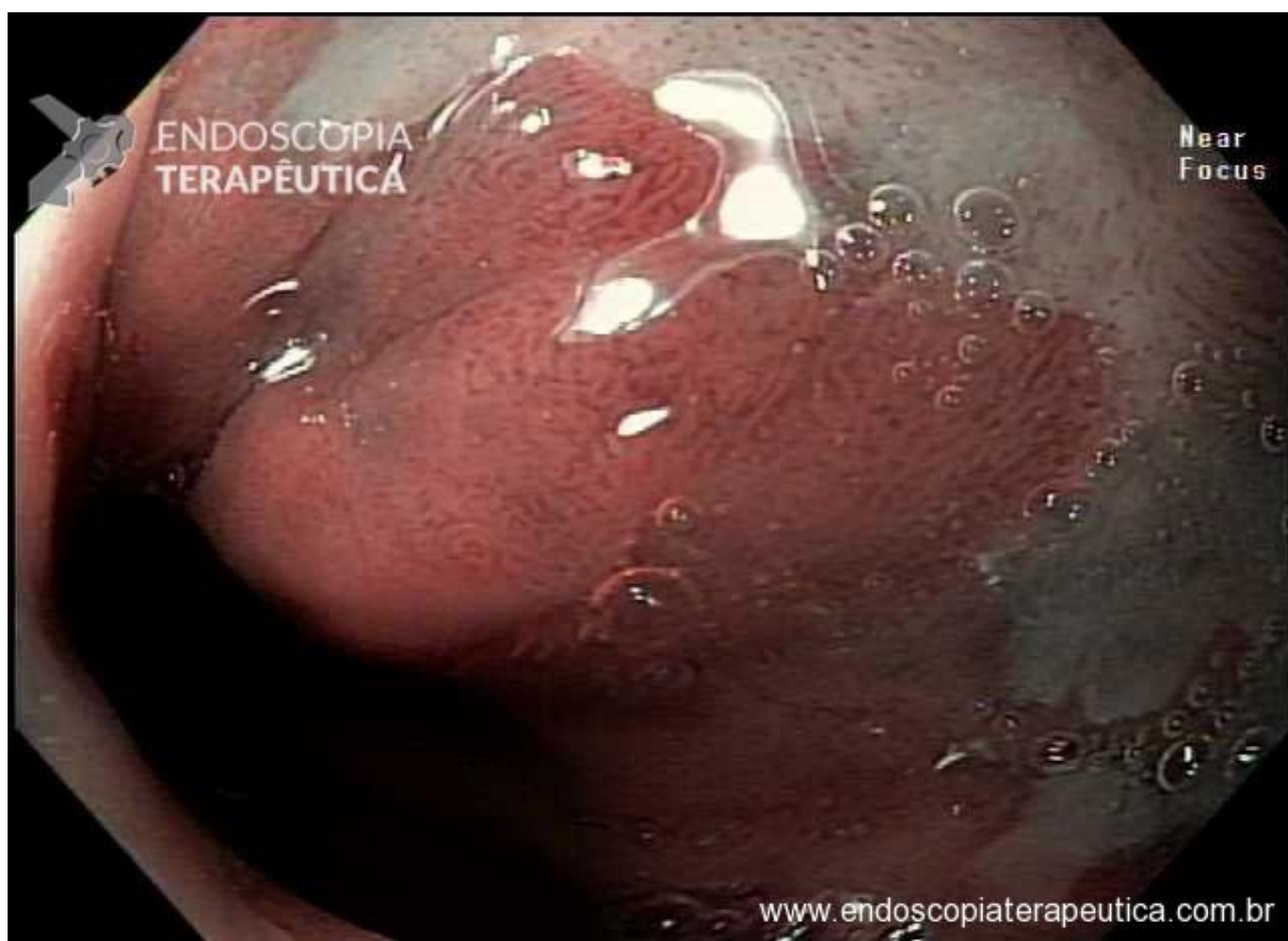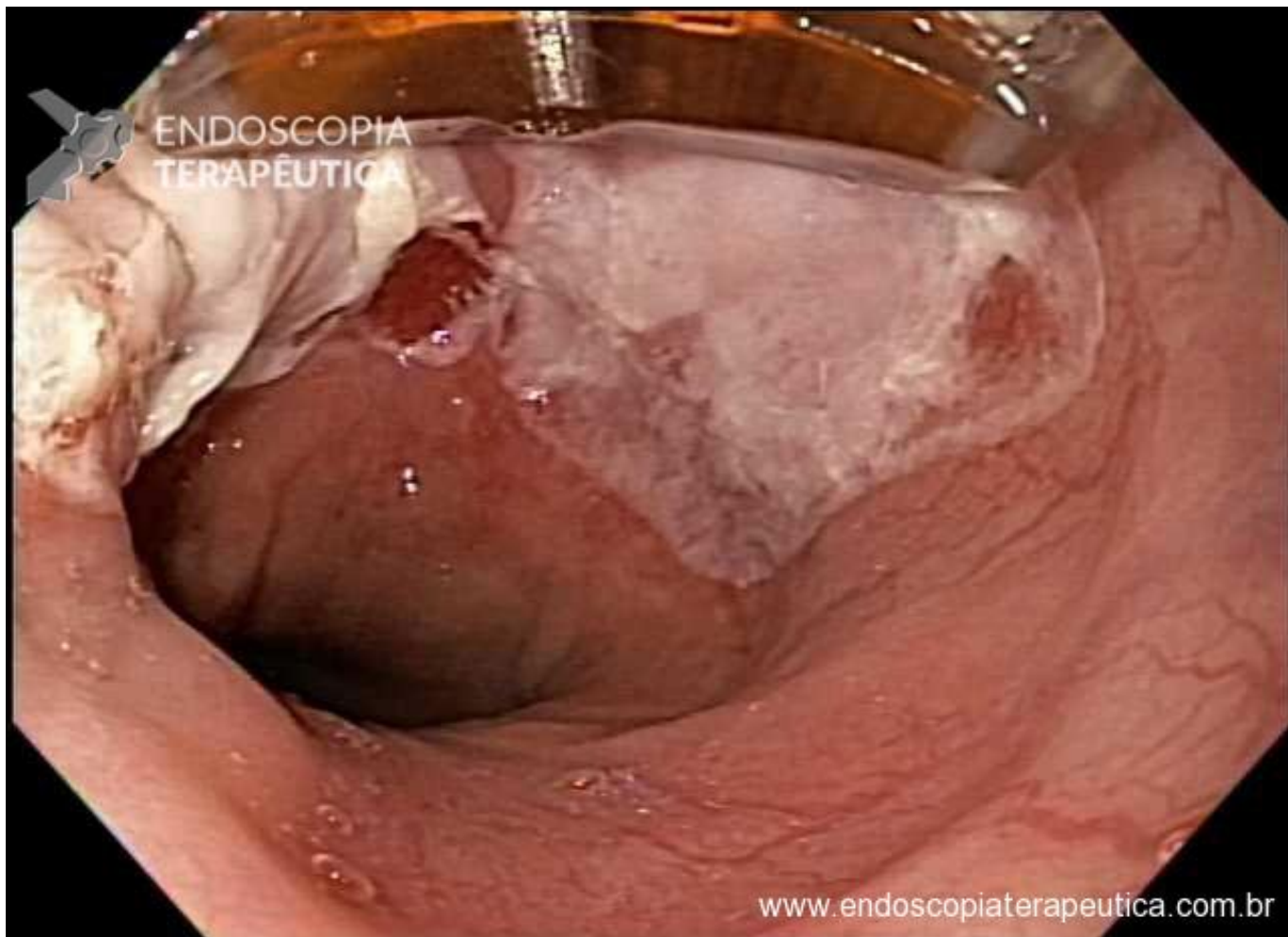


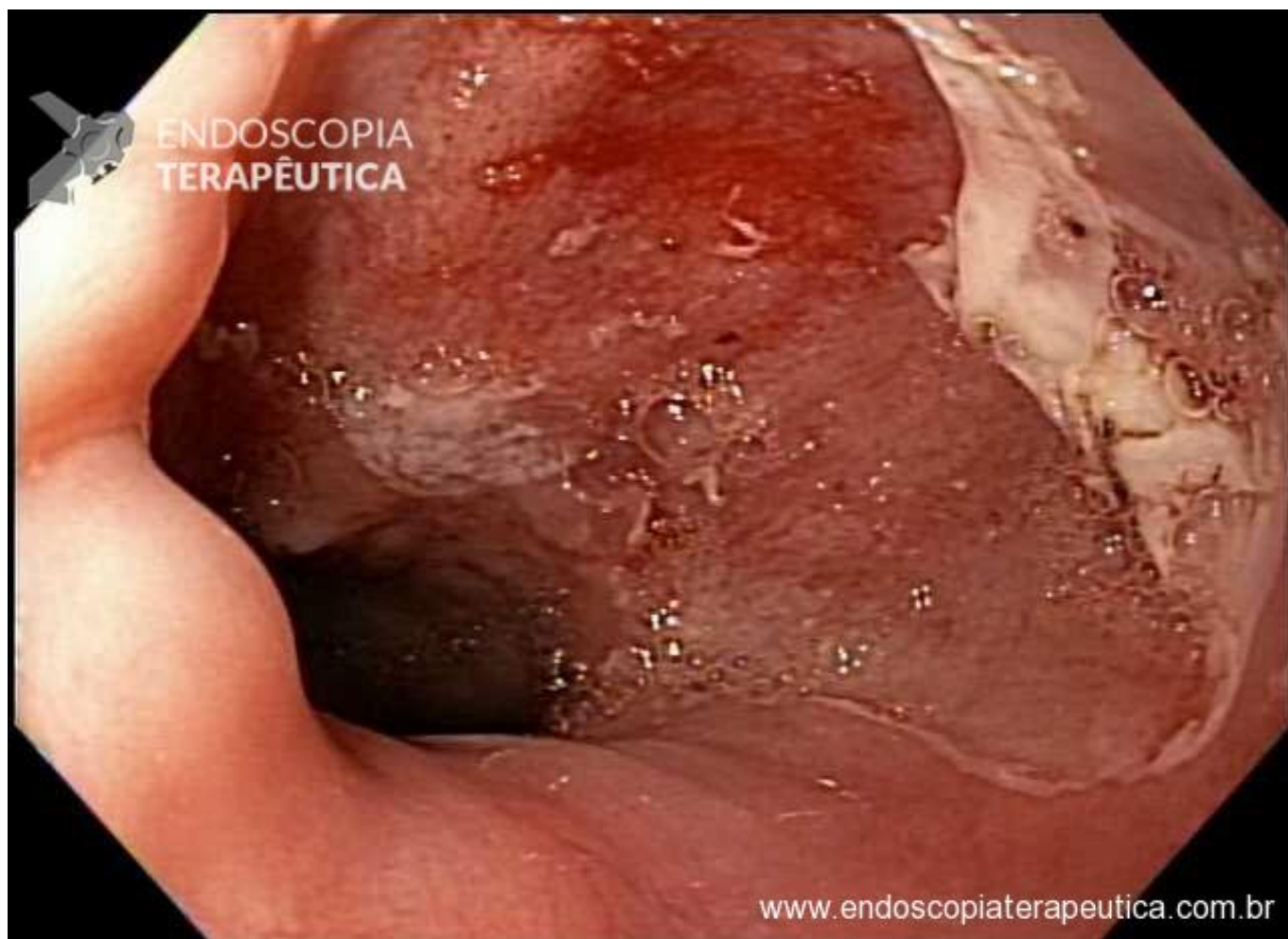Paciente de 55 anos, sexo masculino, tabagista, obeso (IMC 38 kg/m<sup>2</sup>), com doença do refluxo gastrointestinal (DRGE) de longa data. Vem em acompanhamento de devido ao achado anterior de esôfago de Barrett (C3M5), cuja a biópsia tinha revelando displasia de baixo grau. Foi submetido à duas terapias ablativas com radiofrequência. Abaixo as fotos do terceiro exame, que demonstrou redução significativa da epitelação colunar em esôfago distal, restando apenas uma pequena área de cerca de 1 cm pela parede anterior junto à TEG. Realizada a terceira sessão de ablação com radiofrequência com um cateter de ablação focal.



Exame com NBI evidenciando área de epitelação colunar em esôfago distal.



Ablação com radiofrequência do esôfago de Barrett.



Aspecto pós-ablação com radiofrequência.

```
(function(d, s, id){ var js, fjs = d.getElementsByTagName(s)[0]; if (d.getElementById(id)) {return;} js =  
d.createElement(s); js.id = id; js.src = "//connect.facebook.net/en_US/sdk.js";  
fjs.parentNode.insertBefore(js, fjs); }(document, 'script', 'facebook-jssdk'));
```

Facebook

---

Apenas nos diga quem você é para ver o resultado!

Mostrar meu resultado >>



Terapia endoscópica do Barrett

Acertei %%score%% em %%total%%

Compartilhe seus resultados

---

Facebook

Facebook

Twitter

Google+

---

```
/* JS debug. Use $_GET['wpvq_js_debug'] to enable it. */ var wpvq_js_debug = false;
```

```
var wpvq_ans89733 = {"a9374":{"964":"0","965":"0","966":"0","967":"1","968":"0"},"ra98euef":{"196": {"ai0099":"967","e9878":
```

A ablação por radiofrequência (ARF) permite a destruição do tecido-alvo desejado pelo calor. Os cateteres endoscópicos de ablação usam um gerador elétrico conectado a matrizes de eletrodos bipolares para distribuir energia ao tecido. A ablação acomete profundamente até a *muscularis mucosae*. *Como a submucosa não é atingida, há menor risco de hemorragia, fibrose e estenose.*

As sessões de ablação são realizadas a cada 3 meses até obtenção de remissão completa da metaplasia intestinal. Posteriormente o paciente é mantido em vigilância com endoscopia, com intervalos que

dependem do grau de displasia inicialmente observada.

De uma forma geral, recomenda-se seguimento com endoscopia de controle para pacientes com esôfago de Barrett sem displasia. Para pacientes com displasia (baixo ou alto grau) ou com adenocarcinoma intramucoso, recomenda-se a ressecção endoscópica das lesões ou nódulos visíveis, seguido de ablação com radiofrequência do tecido de Barrett plano remanescente. A estratégia de tratamento endoscópico do esôfago de Barrett apresenta menor morbi-mortalidade quando comparada com o tratamento cirúrgico.

1. Franco, MC. Radiofrequência, Terapia Fotodinâmica e Crioterapia. Tratado Ilustrado de Endoscopia Digestiva, 2017. Editora Revinter." } };

```
/* Global var */ var wpvq_front_quiz = true; // useful for wpvq-front-results var quizName = "Terapia endoscópica do Barrett"; var quizId = 189; var totalCountQuestions = 1; var askEmail = false; var askNickname = false; var forceToShare = false; var wpvq_type = "WPVQGameTrueFalse";
```

```
var wpvq_hideRightWrong = false;
```

```
var wpvq_refresh_page = false; var wpvq_force_continue_button = false; var wpvq_browser_page = 0; var wpvq_answersStatus = []; var wpvq_countQuestions = false;
```

```
var wpvq_scroll_top_offset = 0; var wpvq_scroll_speed = 750;
```

```
var wpvq_autoscroll_next_var = false; var wpvq_progressbar_content = 'percentage'; var wpvq_wait_trivia_page = 1000;
```

```
var i18n_wpvq_needEmailAlert = "Você precisa fornecer um email para ver os resultados."; var i18n_wpvq_needNicknameAlert = "Você tem que fornecer um nickname para ver seus resultados."; var wpvq_checkMailFormat = true;
```

```
var wpvq_local_caption = 'Acertei %%score%% em 1'; var wpvq_refresh_url = '//endoscopiaterapeutica.com.br/wp-content/plugins/kalins-pdf-creation-station/kalins_pdf_create.php?singlepost=po_9625&&wpvqas=%%wpvqas%%'; var wpvq_share_url = 'https://endoscopiaterapeutica.com.br/quiz/quiz-qual-alternativa-correta-3/'; var wpvq_facebook_caption = 'Acertei %%score%% em 1 , e você?'; var wpvq_facebook_description = '%%details%%'; var wpvq_facebook_picture = null;
```

```
var wpvq_redirection_page = "";
```

