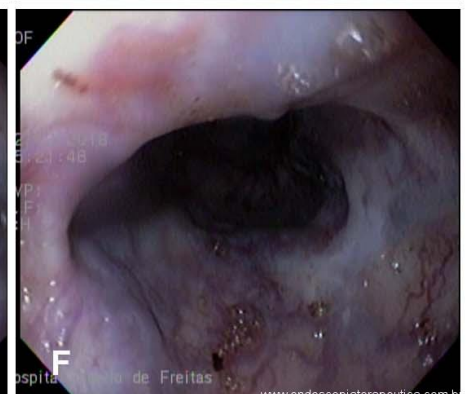
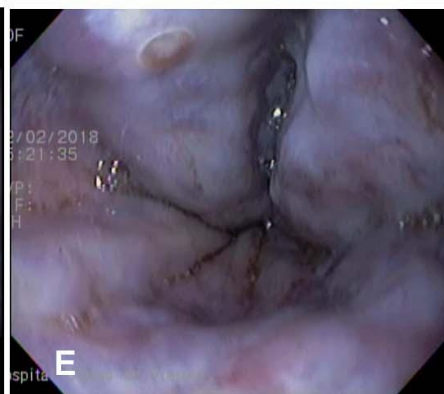
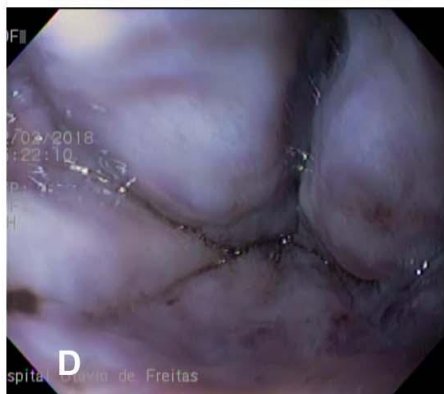
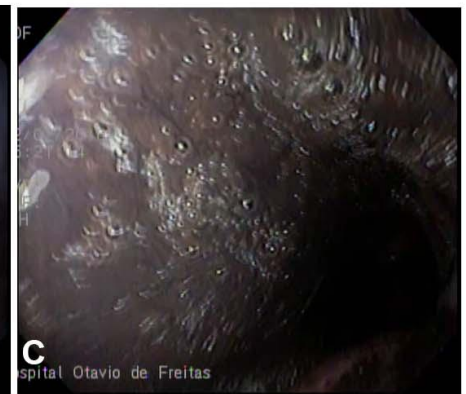
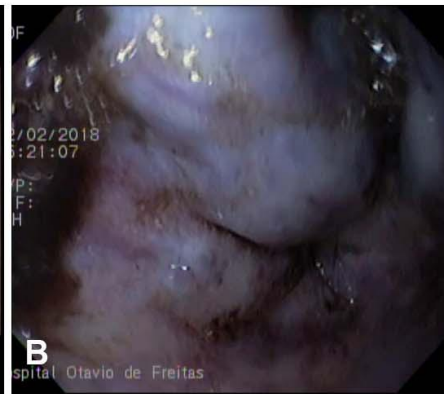
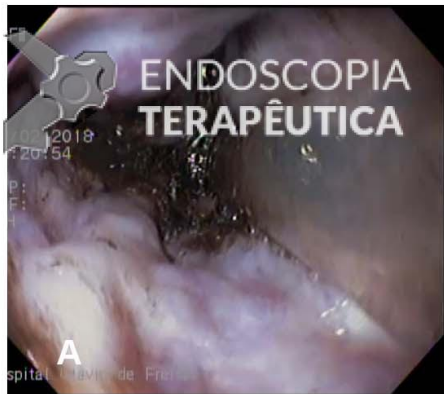Paciente de 72 anos, masculino, portador de doença hepática crônica de etiologia mista (esquistossomose hepatoesplênica e alcóolica), deu entrada na emergência com história de vômitos sanguinolentos nas últimas 18h. Relata ter feito "muitas endoscopias" mas não sabe informar sobre resultados ou tratamentos prévios. Nega uso de medicamentos. De acordo com protocolo do hospital, realizada estabilização hemodinâmica e iniciada terlipressina. Realizada endoscopia com os achados abaixo. Apesar da estase gástrica foi possível avaliar a região cárdica e fórnix, não sendo identificadas varizes.

QUIZ!! Qual a alternativa correta? - março 2018

Por Flávio Ferreira - Endoscopia Terapêutica - <https://endoscopiaterapeutica.com.br>



```
(function(d, s, id){ var js, fjs = d.getElementsByTagName(s)[0]; if (d.getElementById(id)) {return;} js =  
d.createElement(s); js.id = id; js.src = "//connect.facebook.net/en_US/sdk.js";  
fjs.parentNode.insertBefore(js, fjs); }(document, 'script', 'facebook-jssdk'));
```

Facebook

Apenas nos diga quem você é para ver o resultado!

Mostrar meu resultado >>



QUIZ!! Qual a alternativa correta? - março 2018

Por Flávio Ferreira - Endoscopia Terapêutica - <https://endoscopiaterapeutica.com.br>

HDA flavio

Acertei %%score%% em %%total%%

Compartilhe seus resultados

Facebook

Facebook

Twitter

Google+

```
/* JS debug. Use $_GET['wpvq_js_debug'] to enable it. */ var wpvq_js_debug = false;
```

```
var wpvq_ans89733 = {"a9374":{"778":"0","779":"0","780":"0","781":"0","782":"1"},"ra98euef":{"158":{"ai0099":"782","e9878":
```

O principal detalhe para acertar o quiz é a identificação do tampão plaquetário, muito pequeno e mais plano que o habitual. A imagem clássica é de um trombo esbranquiçado ou avermelhado que se projeta do cordão varicoso, possuindo certa "espessura".

Nas imagens é possível identificar os cordões varicosos de médio (3-6mm) e grosso calibre (>6mm), de acordo com a classificação de Palmer e Brick. Na imagem E, nota-se uma pequena lesão ovalada, esbranquiçada, correspondendo ao tampão plaquetário e ao foco de sangramento recente. De acordo com o consenso de Baveno VI, na suspeita de sangramento digestivo de etiologia varicosa, antibioticoprofilaxia com quinolonas deve ser iniciada no momento da admissão do paciente (ou ceftriaxona, dependendo do perfil de resistência bacteriana do hospital ∨ uso prévio de quinolonas). Drogas vasoativas como terlipressina devem ser iniciadas assim que possível, antes do exame endoscópico. A terapia com estas drogas deve ser realizada em associação ao tratamento endoscópico e mantidas por até 5 dias. A terlipressina de fato possui como efeito colateral bradiarritmias (principalmente associado ao propofol), angina e hiponatremia.

Referências:

1. de Franchis R; Baveno VI Faculty. Expanding consensus in portal hypertension: Report of the Baveno VI Consensus Workshop: Stratifying risk and individualizing care for portal hypertension. *J Hepatol.* 2015 Sep;63(3):743-52.

2. Bittencourt, PL and BRAZILIAN SOCIETY OF HEPATOLOGY. Pannel of the 1st Brazilian Consensus of Variceal Bleeding et al. Hemorragia digestiva alta varicosa: relatório do 1º Consenso da Sociedade Brasileira de Hepatologia. *Arq. Gastroenterol.* 2010, vol.47, n.2, pp.202-216.

```
}}};
```

```
/* Global var */ var wpvq_front_quiz = true; // useful for wpvq-front-results var quizName = "HDA
```

```
flavio"; var quizId = 155; var totalCountQuestions = 1; var askEmail = false; var askNickname = false;
var forceToShare = false; var wpvq_type = "WPVQGameTrueFalse";
```

```
var wpvq_hideRightWrong = false;
```

```
var wpvq_refresh_page = false; var wpvq_force_continue_button = false; var wpvq_browser_page = 0;
var wpvq_answersStatus = []; var wpvq_countQuestions = false;
```

```
var wpvq_scroll_top_offset = 0; var wpvq_scroll_speed = 750;
```

```
var wpvq_autoscroll_next_var = false; var wpvq_progressbar_content = 'percentage'; var
wpvq_wait_trivia_page = 1000;
```

```
var i18n_wpvq_needEmailAlert = "Você precisa fornecer um email para ver os resultados."; var
i18n_wpvq_needNicknameAlert = "Você tem que fornecer um nickname para ver seus resultados."; var
wpvq_checkMailFormat = true;
```

```
var wpvq_local_caption = 'Acertei %%score%% em 1'; var wpvq_refresh_url = '//endoscopiaterapeutica
.com.br/wp-content/plugins/kalins-pdf-creation-
station/kalins_pdf_create.php?singlepost=po_8652&&wpvqas=%%wpvqas%%'; var wpvq_share_url =
'https://endoscopiaterapeutica.com.br/quiz/quiz-qual-a-alternativa-correta-2/'; var
wpvq_facebook_caption = 'Acertei %%score%% em 1 , e você?'; var wpvq_facebook_description =
'%%details%%'; var wpvq_facebook_picture = null;
```

```
var wpvq_redirection_page = "";
```

