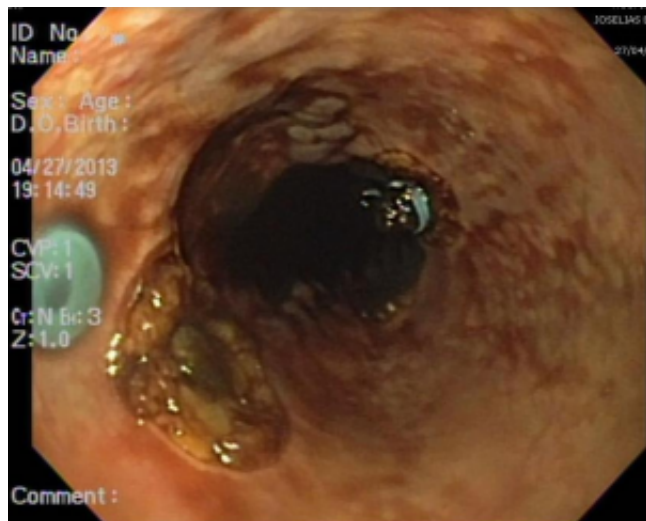


Achado endoscópico :



Qual a melhor hipótese diagnóstica para o caso, levando em conta o achado endoscópico ?

```
(function(d, s, id){ var js, fjs = d.getElementsByTagName(s)[0]; if (d.getElementById(id)) {return;} js =  
d.createElement(s); js.id = id; js.src = "//connect.facebook.net/en_US/sdk.js";  
fjs.parentNode.insertBefore(js, fjs); }(document, 'script', 'facebook-jssdk'));
```

Facebook

Apenas nos diga quem você é para ver o resultado!

Mostrar meu resultado >>



Paciente com cirrose hepática, com sangramento por ruptura de variz de esôfago, submetido a ligadura.
Apresenta queda de níveis de Hb/Ht e melena no quinto dia pós ligadura.
Acertei %%score%% em %%total%%

Compartilhe seus resultados

Facebook

Facebook

Twitter

Google+

```
/* JS debug. Use $_GET['wpvq_js_debug'] to enable it. */ var wpvq_js_debug = false;
```

```
var wpvq_ans89733 = {"a9374":{"151":"0","152":"0","153":"0","154":"0","155":"1"},"ra98euef":{"31":  
{"ai0099":"155","e9878":
```

Úlceras pós ligadura são esperadas, já que fazem parte do processo de trombose necessário para a fibrose do vaso. Porém, com a queda do ponto do ligadura, pode haver sangramento, desde pequena monta , até de grande volume.

Nestes casos, que ocorrem em torno do quarto ou sexto dia, é de difícil tratamento, sendo as opções, ligaduras acima e abaixo do ponto de sangramento, injeção de cianoacrilato, em em casos sem bom resultado terapêutico, passagem de balão de Sengstaken-Blackmore."}}};

```
/* Global var */ var wpvq_front_quiz = true; // useful for wpvq-front-results var quizName = "Paciente  
com cirrose hepática, com sangramento por ruptura de variz de esôfago, submetido a ligadura. Apresenta  
queda de níveis de Hb/Ht e melena no quinto dia pós ligadura."; var quizId = 31; var totalCountQuestions  
= 1; var askEmail = false; var askNickname = false; var forceToShare = false; var wpvq_type =  
"WPVQGameTrueFalse";
```

```
var wpvq_hideRightWrong = false;
```

```
var wpvq_refresh_page = false; var wpvq_force_continue_button = false; var wpvq_browser_page = 0;  
var wpvq_answersStatus = []; var wpvq_countQuestions = false;
```

```
var wpvq_scroll_top_offset = 0; var wpvq_scroll_speed = 750;
```

```
var wpvq_autoscroll_next_var = false; var wpvq_progressbar_content = 'percentage'; var  
wpvq_wait_trivia_page = 1000;
```

```
var i18n_wpvq_needEmailAlert = "Você precisa fornecer um email para ver os resultados."; var  
i18n_wpvq_needNicknameAlert = "Você tem que fornecer um nickname para ver seus resultados."; var  
wpvq_checkMailFormat = true;
```

```
var wpvq_local_caption = 'Acertei %%score%% em 1'; var wpvq_refresh_url = '//endoscopiaterapeutica.c  
om.br/wp-content/plugins/kalins-pdf-creation-  
station/kalins_pdf_create.php?singlepost=po_1319&&wpvqas=%%wpvqas%%'; var wpvq_share_url = 'h  
ttps://endoscopiaterapeutica.com.br/quiz/quiz-paciente-com-cirrose-hepatica-com-sangramento-por-ruptu  
ra-de-variz-de-esofago-submetido-a-ligadura-apresenta-queda-de-niveis-de-hbht-e-melena-no-quinto-dia-  
pos-ligadura/'; var wpvq_facebook_caption = 'Acertei %%score%% em 1 , e você?'; var  
wpvq_facebook_description = '%%details%%'; var wpvq_facebook_picture = null;
```

```
var wpvq_redirection_page = "";
```

Bibliografia sugerida:

Vanbiervliet G, Giudicelli-Bornard S, Piche T, Berthier F, Gelsi E, Filippi J, Anty R, Arab K, Huet PM, Hebuterne X, Tran A. Predictive factors of bleeding related to post-banding ulcer following endoscopic variceal ligation in cirrhotic patients: a case-control study. *Aliment Pharmacol Ther.* 2010 Jul;32(2):225-32. doi: 10.1111/j.1365-2036.2010.04331.x. Epub 2010 Apr 16. PubMed PMID: 20412065.

Sinclair M, Vaughan R, Angus PW, Gow PJ, Parker F, Hey P, Efthymiou M. Risk factors for band-induced ulcer bleeding after prophylactic and therapeutic endoscopic variceal band ligation. *Eur J Gastroenterol Hepatol.* 2015 May 4. [Epub ahead of print] PubMed PMID: 25951490.

Mishin I, Ghidirim G, Dolghii A, Bunic G, Zastavitsky G. Implantation of self-expanding metal stent in the treatment of severe bleeding from esophageal ulcer after endoscopic band ligation. *Dis Esophagus.* 2010 Sep;23(7):E35-8. doi:10.1111/j.1442-2050.2010.01090.x. Epub 2010 Aug 19. PubMed PMID: 20731698.

Ibrahim M, Lemmers A, Devière J. Novel application of Hemospray to achieve hemostasis in post-variceal banding esophageal ulcers that are actively bleeding. *Endoscopy.* 2014;46 Suppl 1 UCTN:E263. doi: 10.1055/s-0034-1365112. Epub 2014 Jun 6. PubMed PMID: 24906091.

