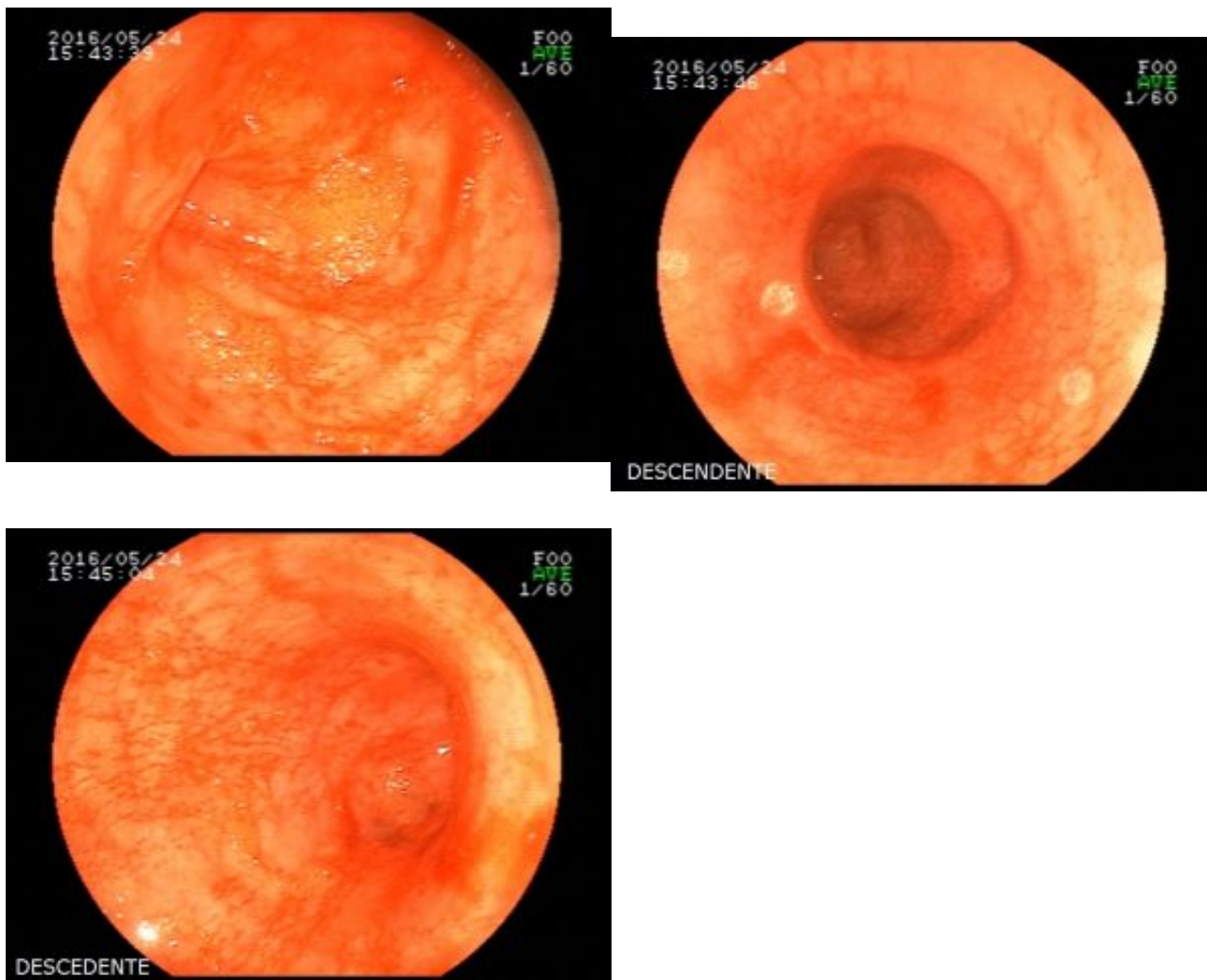


Paciente de 62 anos, com antecedente de volumosa massa hepática, realiza colonoscopia para complementar investigação etiológica. Durante a progressão do aparelho, ainda na entrada, percebe-se após insuflação, várias lacerações mucosas superficiais, longitudinais, com leve sangramento superficial autolimitado em cólon descendente. As lesões podem ser visualizadas antes mesmo da passagem do aparelho (fotos abaixo).



```
(function(d, s, id){ var js, fjs = d.getElementsByTagName(s)[0]; if (d.getElementById(id)) { return;} js = d.createElement(s); js.id = id; js.src = "//connect.facebook.net/en_US/sdk.js"; fjs.parentNode.insertBefore(js, fjs); }(document, 'script', 'facebook-jssdk'));
```

Facebook

---

Apenas nos diga quem você é para ver o resultado!

Mostrar meu resultado >>



Cat scratch

Acertei %%score%% em %%total%%

Compartilhe seus resultados

---

Facebook

Facebook

Twitter

Google+

---

```
/* JS debug. Use $_GET['wpvq_js_debug'] to enable it. */ var wpvq_js_debug = false;
```

```
var wpvq_ans89733 = {"a9374":{"286":"0","284":"1","285":"0","287":"0","288":"0"},"ra98euef":{"58":{"ai0099":"284","e9878":"
```

Esta é uma entidade relativamente recente no mundo da endoscopia e se refere a lesões superficiais da mucosa colônica conforme descrita no enunciado, que se assemelham à arranhadura de um gato. Em geral acontecem no ceco e cólon ascendente e são visualizadas antes mesmo da intubação do órgão. A fisiopatologia não é totalmente esclarecida, muito provavelmente sendo secundária à barotrauma e manobras de tração durante o exame. Pode haver maior relação com colite colagenosa, conforme publicações mais recentes. Além disso, microangiopatia e relação com o fumo também podem estar envolvidos.

Fique atento às nossas próximas publicações para melhor caracterização desta patologia." } } };

```
/* Global var */ var wpvq_front_quiz = true; // useful for wpvq-front-results var quizName = "Cat scratch"; var quizId = 58; var totalCountQuestions = 1; var askEmail = false; var askNickname = false; var forceToShare = false; var wpvq_type = "WPVQGameTrueFalse";
```

```
var wpvq_hideRightWrong = false;
```

```
var wpvq_refresh_page = false; var wpvq_force_continue_button = false; var wpvq_browser_page = 0; var wpvq_answersStatus = []; var wpvq_countQuestions = false;
```

```
var wpvq_scroll_top_offset = 0; var wpvq_scroll_speed = 750;
```

```
var wpvq_autoscroll_next_var = false; var wpvq_progressbar_content = 'percentage'; var wpvq_wait_trivia_page = 1000;
```

```
var i18n_wpvq_needEmailAlert = "Você precisa fornecer um email para ver os resultados."; var i18n_wpvq_needNicknameAlert = "Você tem que fornecer um nickname para ver seus resultados."; var wpvq_checkMailFormat = true;
```

```
var wpvq_local_caption = 'Acertei %%score%% em 1'; var wpvq_refresh_url = '//endoscopiaterapeutica.com.br/wp-content/plugins/kalins-pdf-creation-station/kalins_pdf_create.php?singlepost=po_5572%5C%27&&wpvqas=%%wpvqas%%'; var wpvq_share_url = 'https://endoscopiaterapeutica.com.br/quiz/quiz-guilherme-era-do-bruno/'; var wpvq_facebook_caption = 'Acertei %%score%% em 1 , e você?'; var wpvq_facebook_description = '%%details%%'; var wpvq_facebook_picture = null;
```



```
var wpvq_redirection_page = "";
```