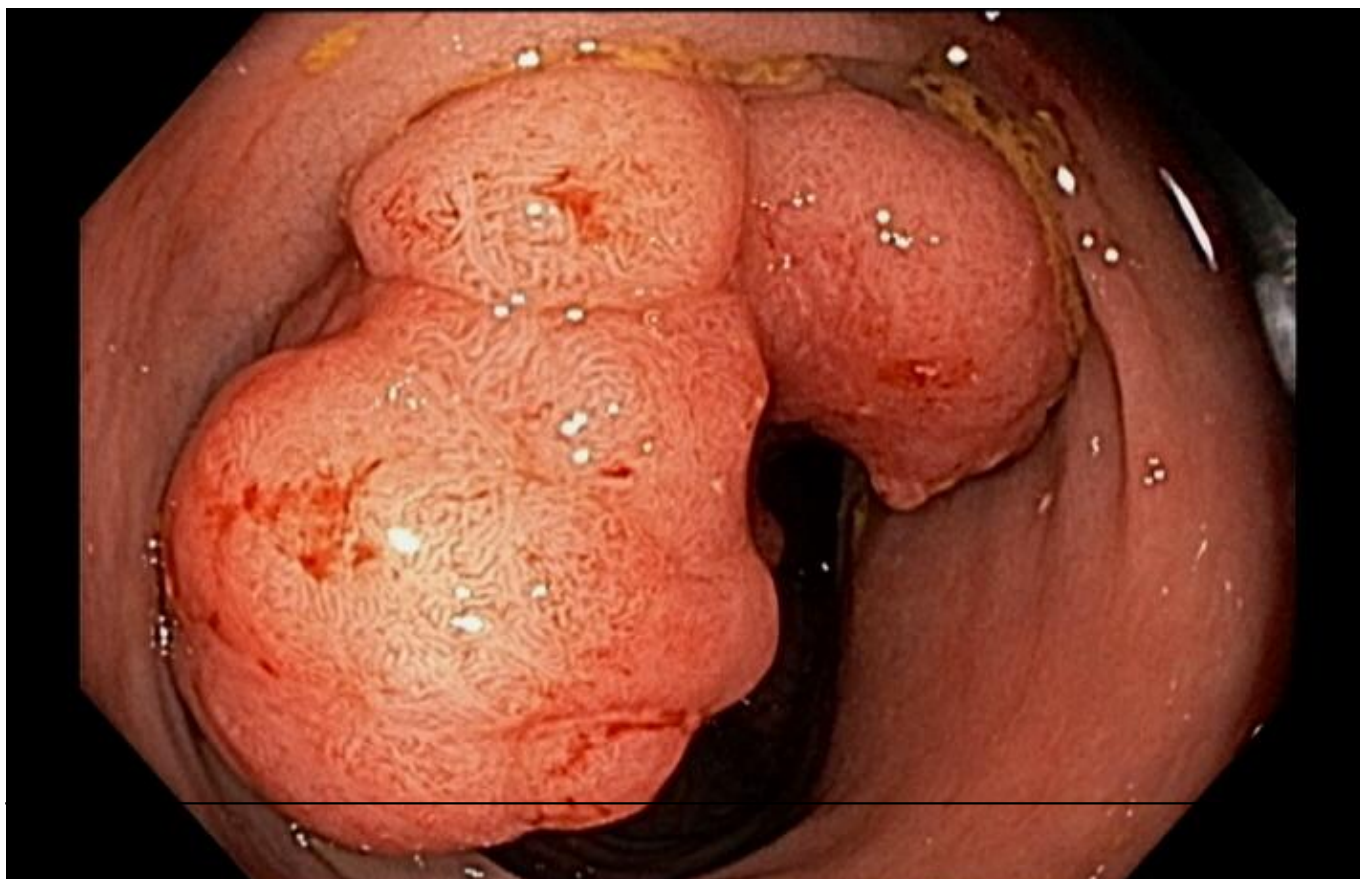


**QUIZ!! Como você classificaria essa lesão? - setembro 2019**

Por Matheus Franco - Endoscopia Terapêutica - <https://endoscopiaterapeutica.com.br>

---

Paciente masculino, 43 anos, sem queixas e sem comorbidades, história familiar de câncer colorretal (mãe), realizada colonoscopia de rastreamento que identifica no cólon sigmoide a lesão abaixo:



## QUIZ!! Como você classificaria essa lesão? - setembro 2019

Por Matheus Franco - Endoscopia Terapêutica - <https://endoscopiaterapeutica.com.br>

---

```
(function(d, s, id){ var js, fjs = d.getElementsByTagName(s)[0]; if (d.getElementById(id)) {return;} js =  
d.createElement(s); js.id = id; js.src = "//connect.facebook.net/en_US/sdk.js";  
fjs.parentNode.insertBefore(js, fjs); }(document, 'script', 'facebook-jssdk'));
```

Facebook

---

Apenas nos diga quem você é para ver o resultado!

Mostrar meu resultado >>



Kudo / JNET

Acertei %%score%% em %%total%%

## QUIZ!! Como você classificaria essa lesão? - setembro 2019

Por Matheus Franco - Endoscopia Terapêutica - <https://endoscopiaterapeutica.com.br>

---

Compartilhe seus resultados

---

Facebook

Facebook

Twitter

Google+

---

```
/* JS debug. Use $_GET['wpvq_js_debug'] to enable it. */ var wpvq_js_debug = false;
```

```
var wpvq_ans89733 = {"a9374":{"1098":"1","1094":"0","1095":"0","1096":"0","1097":"0"},"ra98euef":{"222":{"ai0099":"1098","e9878":"
```

A lesão polipóide medindo cerca de 5 cm apresentava área de depressão em sua superfície. O exame com cromoscopia convencional (índigo carmin) e digital (NBI) com magnificação (near focus - Olympus CF-HQ190) revelou na área de depressão apagamento e desarranjo completo das criptas, com áreas avasculares e com vasos interrompidos, correspondendo ao tipo Vn de Kudo e JNET III.

Essas lesões já apresentam uma invasão profunda da submucosa, não estando indicado o tratamento endoscópico.

Para lembrar a classificação de Kudo: [clique aqui!](#)

Para lembrar a classificação JNET: [clique aqui!](#)}}};

```
/* Global var */ var wpvq_front_quiz = true; // useful for wpvq-front-results var quizName = "Kudo / JNET"; var quizId = 209; var totalCountQuestions = 1; var askEmail = false; var askNickname = false; var forceToShare = false; var wpvq_type = "WPVQGameTrueFalse";
```

```
var wpvq_hideRightWrong = false;
```

```
var wpvq_refresh_page = false; var wpvq_force_continue_button = false; var wpvq_browser_page = 0; var wpvq_answersStatus = []; var wpvq_countQuestions = false;
```

```
var wpvq_scroll_top_offset = 0; var wpvq_scroll_speed = 750;
```

```
var wpvq_autoscroll_next_var = false; var wpvq_progressbar_content = 'percentage'; var wpvq_wait_trivia_page = 1000;
```

```
var i18n_wpvq_needEmailAlert = "Você precisa fornecer um email para ver os resultados."; var i18n_wpvq_needNicknameAlert = "Você tem que fornecer um nickname para ver seus resultados."; var wpvq_checkMailFormat = true;
```

```
var wpvq_local_caption = 'Acertei %%score%% em 1'; var wpvq_refresh_url = '/endoscopiaterapeutica.com.br/wp-content/plugins/kalins-pdf-creation-station/kalins_pdf_create.php?singlepost=po_10398&&wpvqas=%%wpvqas%%'; var wpvq_share_url = 'https://endoscopiaterapeutica.com.br/quiz/quiz-como-voce-classificaria-essa-lesao/'; var wpvq_facebook_caption = 'Acertei %%score%% em 1 , e você?'; var wpvq_facebook_description = '%%details%%'; var wpvq_facebook_picture = null;
```

## QUIZ!! Como você classificaria essa lesão? - setembro 2019

Por Matheus Franco - Endoscopia Terapêutica - <https://endoscopiaterapeutica.com.br>

---

```
var wpvq_redirection_page = "";
```

