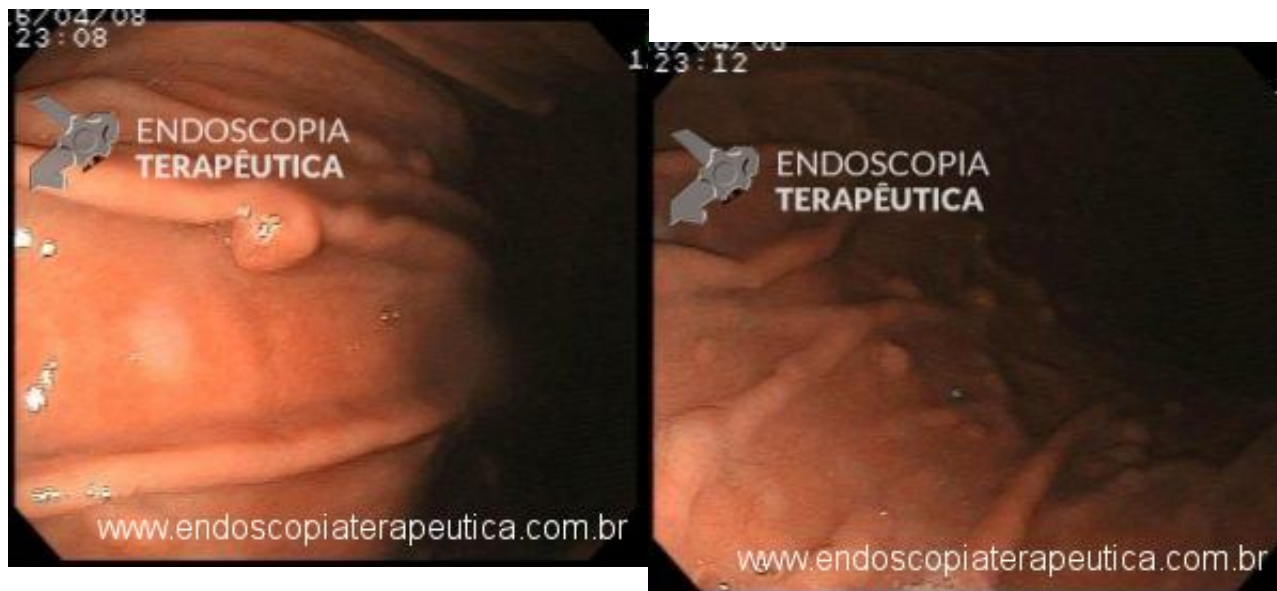


Paciente do sexo feminino, 67 anos, realiza endoscopia digestiva devido sintomas dispépticos, sendo detectados alguns pólipos sésseis, acastanhados, menores de 10mm, em corpo e fundo. Foram realizadas polipectomias de quatro destes pólipos, com histologia confirmando o achado de Pólipos de Glândulas Fúndicas.



```
(function(d, s, id){ var js, fjs = d.getElementsByTagName(s)[0]; if (d.getElementById(id)) { return; } js =  
d.createElement(s); js.id = id; js.src = "//connect.facebook.net/en_US/sdk.js";  
fjs.parentNode.insertBefore(js, fjs); }(document, 'script', 'facebook-jssdk'));
```

Facebook

QUIZ ! - Achado incidental em endoscopia ... - junho 2017

Por Guilherme Sauniti - Endoscopia Terapêutica - <https://endoscopiaterapeutica.com.br>

Apenas nos diga quem você é para ver o resultado!

Mostrar meu resultado >>



gl fundica

Acertei %%score%% em %%total%%

Compartilhe seus resultados

Facebook

Facebook

Twitter

Google+

```
/* JS debug. Use $_GET['wpvq_js_debug'] to enable it. */ var wpvq_js_debug = false;
```

```
var wpvq_ans89733 = {"a9374":{"569":"0","570":"0","571":"1","572":"0","573":"0"},"ra98euef":{"116": {"ai0099":"571","e9878":
```

Os pólipos gástricos ocorrem em cerca de 6% das endoscopias digestivas altas nos EUA, sendo que nos países com importante uso de Inibidores de Bomba de Prótons (PPI), os Pólipos de Glândulas Fúndicas (PGF) são os mais comuns.

A maioria dos PGF são esporádicos, porém podem estar associados a Polipose Adenomatosa Familiar (PAF) e polipose associado a MUTYH. Pacientes com FAP podem apresentar PGF em 20 a 100% dos casos.

Há associação importante com quadros de hipergastinemia, como Zollinger-Ellison e uso de PPI. Estudo recente demonstrou que o uso de PPI por mais de 5 anos aumenta o risco de PGF em até 4 vezes, e a suspensão do uso de PPI pode regredir o quadro. *A incidência de infecção por *H. pylori* e muito incomum em pacientes com PGF, e há indícios da remissão dos pólipos após infecção por *H. pylori*.*

A maioria dos casos, o achado é incidental, em pacientes com sintomas diversos do trato gastro

intestinal, que realizam endoscopia.

PGF associados a uso de PPI virtualmente não possuem potencial maligno, mas podem, raramente apresentar displasia. Cerca de 30 a 50% dos PGF associados a PAF apresentam displasia, em geral de baixo grau, mas em contraste aos adenomas, raramente evoluem para cancer.

Está indicada a ressecção de alguns pólipos para avaliação e confirmação histológica. Os demais devem ser avaliados, e se ulcerados, maiores que 10mm, ou localizados em antro devem ser ressecados. A possibilidade de PAF dever ser admitida em pacientes com mais de 20 pólipos, pólipos em antro, concomitantes com adenomas de duodeno ou em pacientes menores de 40 anos, sendo indicada a colonoscopia.

A vigilância para PGF esporádicos não está indicado. Em pacientes com PAF, está indicada a vigilância para pólipos gástricos (associação com adenomas).

Fonte : UpToDate 2017}}}};

```
/* Global var */ var wpvq_front_quiz = true; // useful for wpvq-front-results var quizName = "gl fundica"; var quizId = 114; var totalCountQuestions = 1; var askEmail = false; var askNickname = false; var forceToShare = false; var wpvq_type = "WPVQGameTrueFalse";
```

```
var wpvq_hideRightWrong = false;
```

```
var wpvq_refresh_page = false; var wpvq_force_continue_button = false; var wpvq_browser_page = 0; var wpvq_answersStatus = []; var wpvq_countQuestions = false;
```

```
var wpvq_scroll_top_offset = 0; var wpvq_scroll_speed = 750;
```

```
var wpvq_autoscroll_next_var = false; var wpvq_progressbar_content = 'percentage'; var wpvq_wait_trivia_page = 1000;
```

```
var i18n_wpvq_needEmailAlert = "Você precisa fornecer um email para ver os resultados."; var i18n_wpvq_needNicknameAlert = "Você tem que fornecer um nickname para ver seus resultados."; var wpvq_checkMailFormat = true;
```

```
var wpvq_local_caption = 'Acertei %%score%% em 1'; var wpvq_refresh_url = '//endoscopiaterapeutica.com.br/wp-content/plugins/kalins-pdf-creation-station/kalins_pdf_create.php?singlepost=po_7816&&wpvqas=%%wpvqas%%'; var wpvq_share_url = 'https://endoscopiaterapeutica.com.br/polipos-de-g-fundicas/'; var wpvq_facebook_caption = 'Acertei %%score%% em 1 , e você?'; var wpvq_facebook_description = '%%details%%'; var wpvq_facebook_picture = null;
```



var wpvq_redirection_page = "";