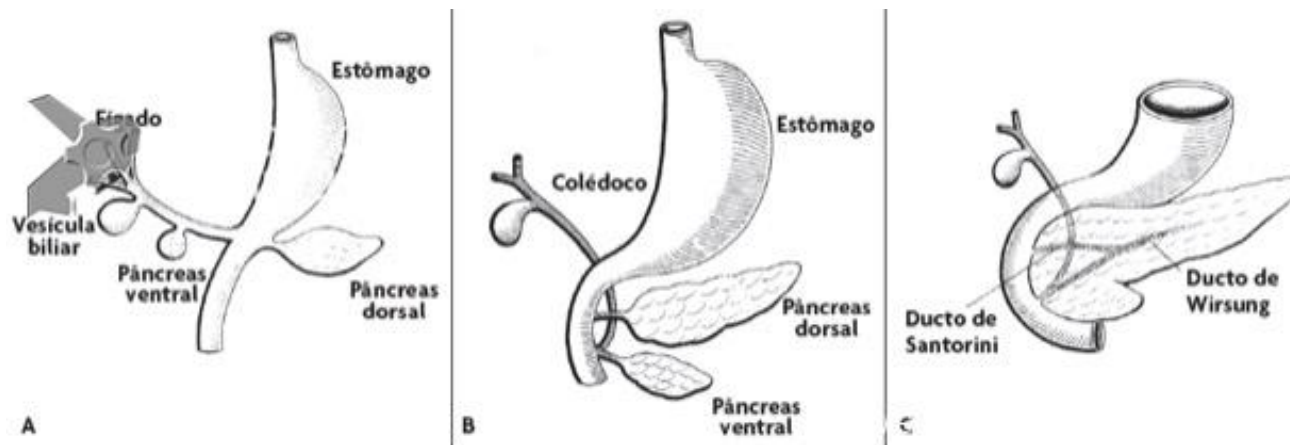


Pâncreas divisum é a anomalia pancreática congênita mais comum, ocorrendo em aproximadamente 10% dos indivíduos. A anatomia clássica do pâncreas divisum consiste em um pequeno ducto ventral, que drena através da maior papila maior e o ducto dorsal maior, que drena através da pequena papila menor (Fig A e C)

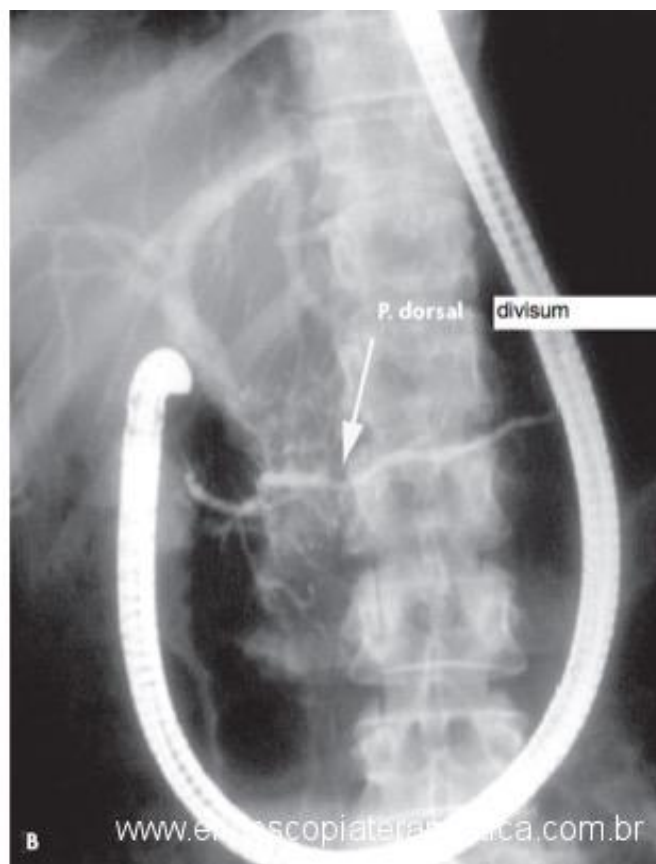
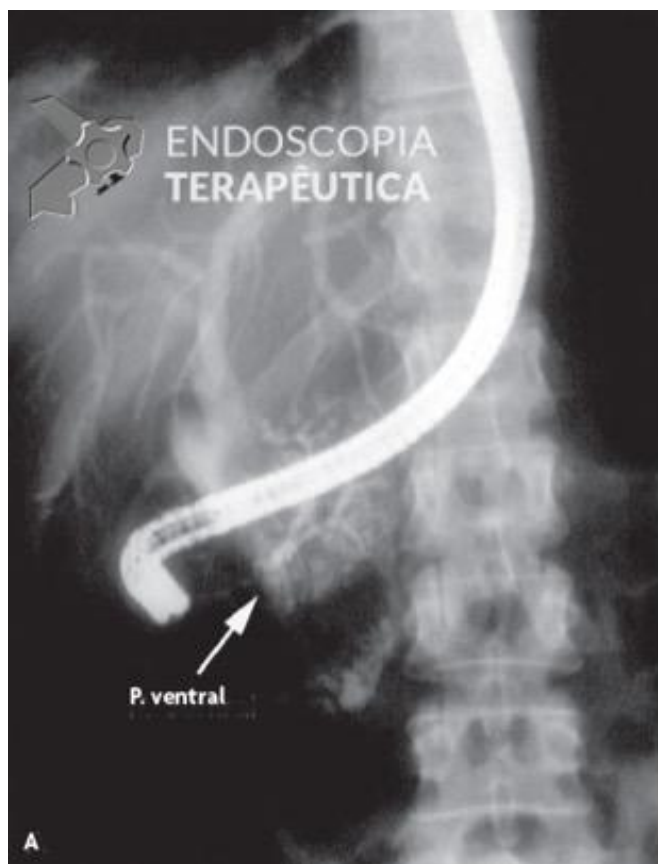


Aspecto embriológico do pâncreas. (A) O broto dorsal dá origem ao pâncreas dorsal, enquanto o pâncreas ventral se origina do broto comum hepatovesicular-pancreático. (B) Rotação do broto ventral que se colocará por trás do broto dorsal. (C) Aspecto final da fusão dos brotos ventral e dorsal. Imagem adaptada de Sakai, P et al. Tratado de Endoscopia Digestiva – Diagnóstica e Terapêutica – Vias Biliares e Pâncreas – Volume 3 – 2ª edição – Revista e Atualizada

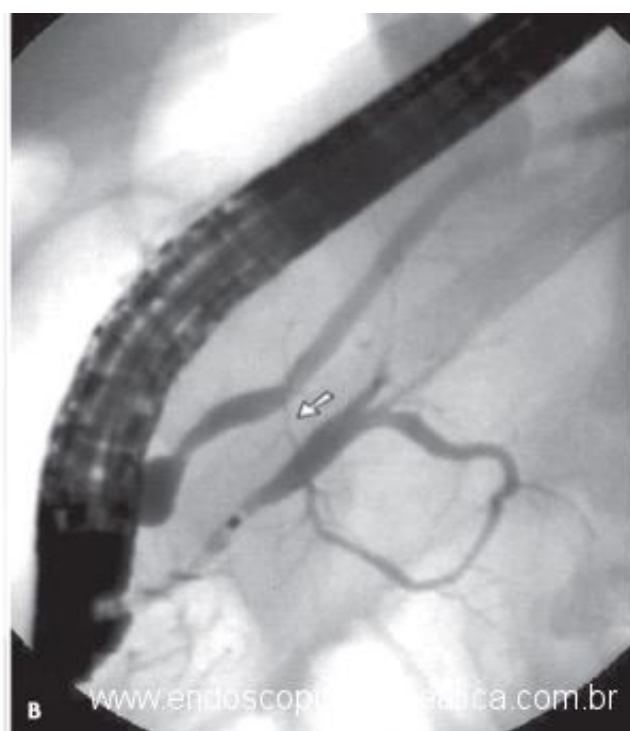
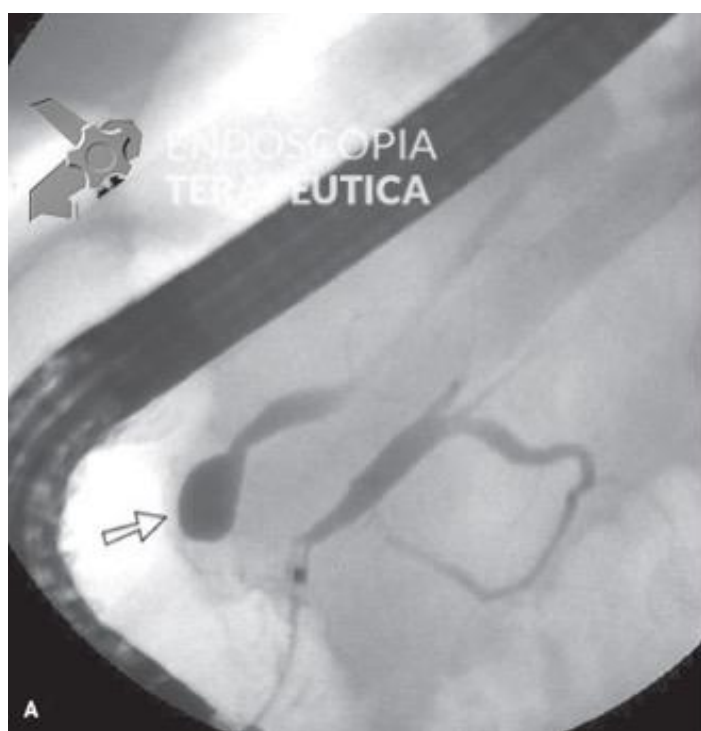
Quando não ocorre a fusão dos ductos dorsal e ventral na fase de coalescência de seus primórdios, não se desenvolve qualquer via de comunicação entre eles. O ducto pancreático ventral permanece curto com algumas ramificações, já que seu desenvolvimento fica prejudicado, e é considerado um ducto rudimentar, drenando na papila maior em conjunto com o ducto biliar principal.

O ducto pancreático dorsal permanece como o principal ducto, iniciando-se na cauda pancreática e drenando na papila menor.

Quando ocorre a fusão dos ductos dorsal e ventral, porém, através de um ducto muito afilado sem a fusão completa, denomina-se pâncreas divisum incompleto.



Pancreatite crônica em paciente com pâncreas divisum, observando-se a predominância da calcificação no pâncreas ventral (A) em relação ao pâncreas dorsal (B). Imagem adaptada de Sakai, P et al. Tratado de Endoscopia Digestiva – Diagnóstica e Terapêutica – Vias Biliares e Pâncreas – Volume 3 – 2a edição – Revista e Atualizada



Pâncreas divisum incompleto com opacificação inicial do pâncreas ventral na cateterização da papila maior (A) e enchimento gradativo do pâncreas dorsal através de uma comunicação ductal fina (B). Imagem adaptada de Sakai, P et al. Tratado de Endoscopia Digestiva – Diagnóstica e Terapêutica – Vias Biliares e Pâncreas – Volume 3 – 2a edição – Revista e Atualizada

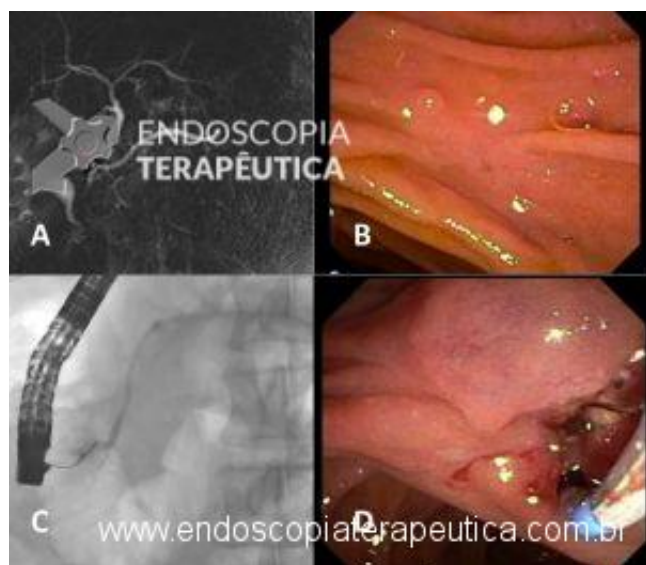
Pacientes com pâncreas divisum e dor recorrente do tipo pancreatobiliar, pancreatite aguda ou pancreatite crônica clinicamente significativa necessitam de imagem pancreática (por exemplo, colangiopancreatografia por ressonância magnética) e uma avaliação da etiologia subjacente. Contudo, recomenda-se terapia com esfínterectomia da papila menor para pacientes com crises de pancreatite aguda se nenhuma outra etiologia for encontrada, e se houver evidência de dilatação do ducto dorsal na imagem pancreática.

Abaixo vídeo de ecoendoscopia de caso de pâncreas divisum:

<http://endoscopiaterapeutica.com.br/wp-content/uploads/2018/08/divisum-ET.mp4>

A terapia endoscópica com esfínterectomia tem a vantagem de ser menos invasiva do que a cirurgia. Reserva-se a cirurgia para pacientes com falha a terapia endoscópica ou em que a endoscopia não é possível devido a anatomia cirúrgica alterada, e em pacientes com estenose de papila menor.

A terapia endoscópica para o pâncreas divisum consiste em esfínterectomia endoscópica da papila menor (Fig. D). A dilatação endoscópica com balão isoladamente ou stent pancreático prolongado não são recomendados devido ao risco de complicações. A terapia endoscópica tem taxas de sucesso relativamente altas em pacientes com pancreatite aguda recorrente, cerca de 75% de taxa de sucesso.



A: Ducto pancreático principal com drenagem pela papila menor (seta). B: Visão endoscópica da papila menor. C: CPRE: canulação e injeção de contraste pela papila menor. D: Esfínterectomia da papila menor.

Referências:

1. Sakai, P et al. Tratado de Endoscopia Digestiva – Diagnóstica e Terapêutica – Vias Biliares e Pâncreas – Volume 3 – 2a edição – Revista e Atualizada.
2. Kanth R et al. Endotherapy in symptomatic pancreas divisum: a systematic review. Pancreatology. 2014 Jul-Aug;14(4):244-50.

Como citar esse artigo:

Franco MC. Pâncreas divisum - Diagnóstico e Terapêutica. Endoscopia Terapêutica; 2018. Disponível em: <http://endoscopiaterapeutica.com.br/assuntosgerais/pancreas-divisum/> ?

