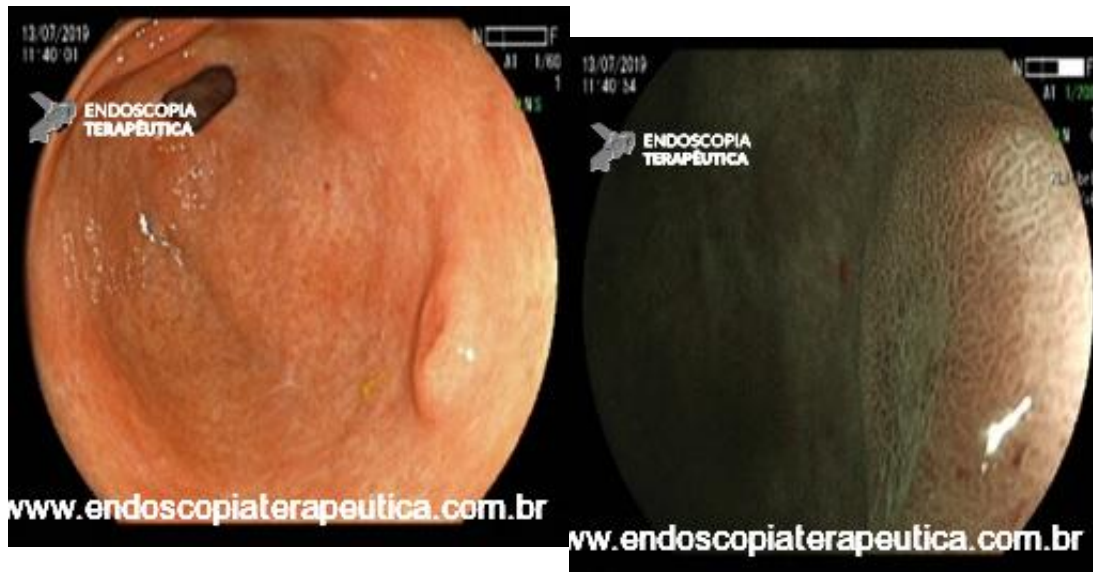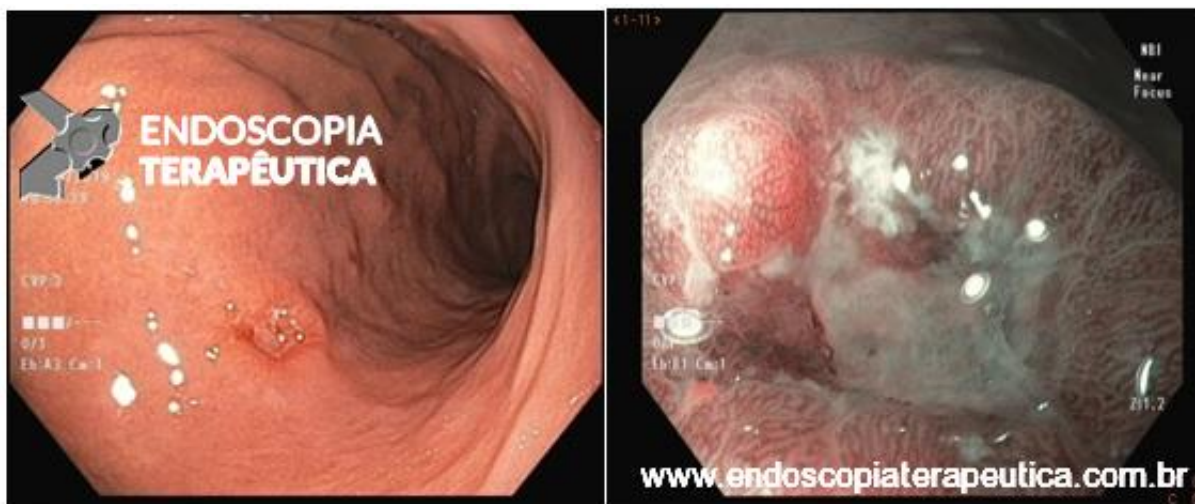


Paciente encaminhado para ressecção (ESD) de lesão precoce de estômago, não biopsiada para "não prejudicar o procedimento." A imagem da lesão avaliada com luz branca e FICE se segue:



```
(function(d, s, id){  
  
  var js, fjs = d.getElementsByTagName(s)[0];  
  
  if (d.getElementById(id)) {return;}  
  
  js = d.createElement(s); js.id = id;  
  
  js.src = "//connect.facebook.net/en_US/sdk.js";  
  
  fjs.parentNode.insertBefore(js, fjs);  
  
})(document, 'script', 'facebook-jssdk');
```

Como vc classificaria esta lesão ??



A- Linha demarcatória (+), irregularidade de superfície (-), irregularidade da microvascularização (-) -> lesão benigna

B- Linha demarcatória (-), irregularidade de superfície (-), irregularidade da microvascularização (-) -> lesão benigna

C- Linha demarcatória (+), irregularidade de superfície (+), irregularidade da microvascularização (-) -> lesão maligna

D- Linha demarcatória (+), irregularidade de superfície (+), irregularidade da microvascularização (+) -> lesão maligna

Correto!

Errado!

-

Compartilhe esse quiz para mostrar seus resultados !

Facebook

Facebook

Apenas nos diga quem você é para ver o resultado!

Mostrar meu resultado >>



Lesao benigna versus maligna!

Acertei %%score%% em %%total%%

Compartilhe seus resultados

Facebook

Facebook

Twitter

Google+

```
/* JS debug. Use $_GET['wpvq_js_debug'] to enable it. */
```

```
var wpvq_js_debug = false;
```

```
var wpvq_ans89733 = {"a9374":{"1415":"1","1414":"0","1416":"0","1417":"0","1418":"0","1419":"0","1420":"0","1421":"1"},"ra98euef":{"290":{"ai0099":"1415","e9878":"
```

Trata-se de lesão plana elevada (Paris 0-IIa), com linha demarcatória, sem irregularidades na microvascularização e superfície, sendo, portanto, provavelmente não cancerosa. A biópsia revelou

erosão reparada sem malignidade.

Reveja aqui nossa publicação sobre o Algoritmo MESDA-G : [Algoritmo diagnóstico simples para detecção de câncer gástrico precoce através da magnificação endoscópica \(MESDA-G\)](#)

Apreendeu ?? Que tal tentar de novo ?

"},"291":{"ai0099":"1421","e9878":"

Trata-se de lesão ulcerada (Paris 0-III), bem delimitada, com padrão irregular de superfície e microvascularização (mais evidente na borda lateral esquerda). A biópsia inicial revelou displasia de alto grau. Após discussão multidisciplinar, a lesão foi submetida à ressecção endoscópica por dissecação da submucosa (ESD) para complementação diagnóstica. O anatomopatológico da peça revelou adenocarcinoma moderadamente diferenciado, acometendo submucosa intermediária (sm2, espessura de invasão 1 mm), com invasão angiolinfática e margens livres. Devido ao não preenchimento dos critérios de cura endoscópica, a paciente foi encaminhada para tratamento cirúrgico.

Bibliografia:

[Muto M, Yao K, Kaise M, et al. Magnifying endoscopy simple diagnostic algorithm for early gastric cancer \(MESDA-G\). *Dig Endosc.* 2016;28\(4\):379-2010393.}}};](#)

[/* Global var */](#)

[var wpvq_front_quiz = true; // useful for wpvq-front-results](#)

[var quizName = "Lesao benigna versus maligna!";](#)

[var quizId = 260;](#)

[var totalCountQuestions = 2;](#)

[var askEmail = false;](#)

[var askNickname = false;](#)

[var forceToShare = false;](#)

[var wpvq_type = "WPVQGameTrueFalse";](#)

[var wpvq_hideRightWrong = false;](#)

[var wpvq_refresh_page = false;](#)

[var wpvq_force_continue_button = false;](#)

[var wpvq_browser_page = 0;](#)

[var wpvq_answersStatus = \[\];](#)

[var wpvq_countQuestions = false;](#)

[var wpvq_scroll_top_offset = 0;](#)

[var wpvq_scroll_speed = 750;](#)

[var wpvq_autoscroll_next_var = false;](#)

[var wpvq_progressbar_content = 'percentage';](#)

[var wpvq_wait_trivia_page = 1000;](#)

[var i18n_wpvq_needEmailAlert = "Você precisa fornecer um email para ver os resultados.";](#)

[var i18n_wpvq_needNicknameAlert = "Você tem que fornecer um nickname para ver seus resultados.";](#)

[var wpvq_checkMailFormat = true;](#)

[var wpvq_local_caption = 'Acertei %%score%% em 2';](#)

[var wpvq_refresh_url = '//endoscopiaterapeutica.com.br/wp-content/plugins/kalins-pdf-creation-station/kalins_pdf_create.php?singlepost=po_13832&&wpvqas=%%wpvqas%%';](#)

[var wpvq_share_url = 'https://endoscopiaterapeutica.com.br/quiz/lesao-precoce-vs-benigna/';](#)

[var wpvq_facebook_caption = 'Acertei %%score%% em 2 , e você?';](#)

[var wpvq_facebook_description = '%%details%%';](#)

[var wpvq_facebook_picture = null;](#)

[var wpvq_redirection_page = '';](#)

