



Feliz ano novo!

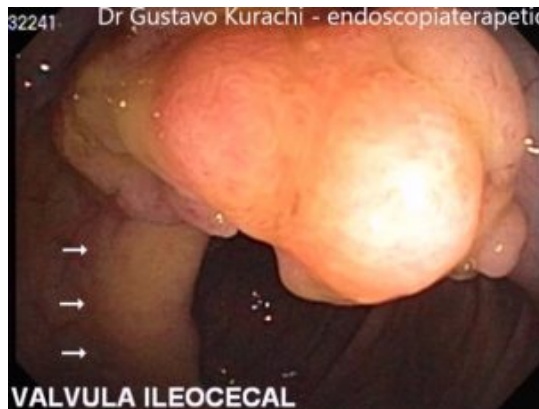Muitas felicidades, dinheiro no bolso e saúde para dar e vender! Que este ano seja repleto de realizações!

Para manter a atividade neste dia de ressaca depois do primeiro domingo do ano vão os nossos **Links da Semana:**



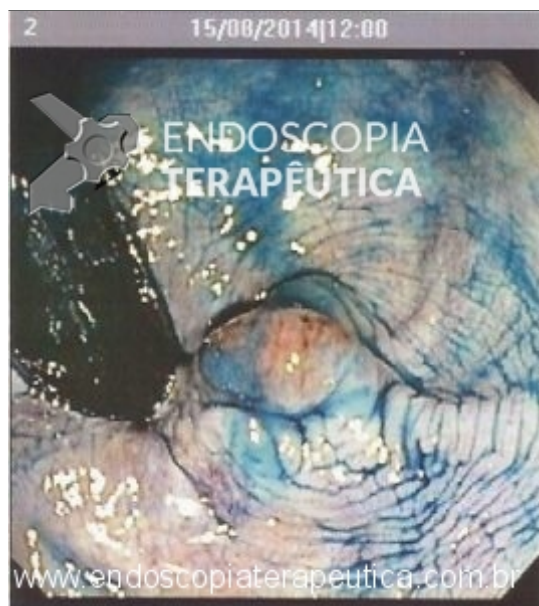
[Buried Bumper Syndrome - Diagnóstico e manejo](#)

A Dra Thienes da Costa Lima de Curitiba-PR descreve neste artigo como prevenir e também várias opções endoscópicas para tentar salvar a gastrostomia quando ocorre esta complicação.



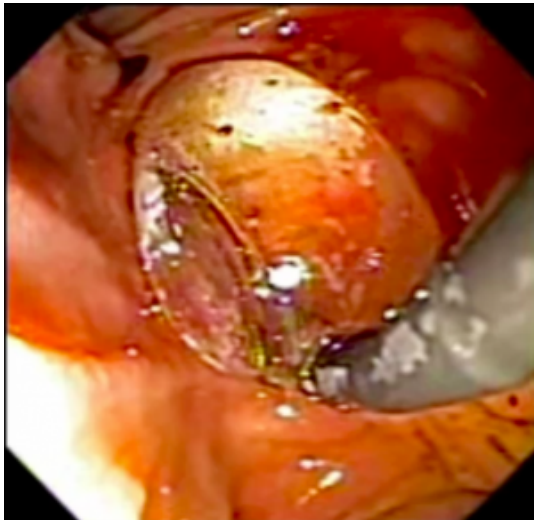
[Conversão de mucosectomia tradicional para "Underwater" em caso de ressecção difícil](#)

Neste vídeo caso o Dr Gustavo Kurachi apresenta a utilização da técnica de mucosectomia Underwater para ajudar na ressecção de uma lesão no cólon direito.

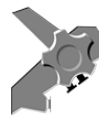

[Quiz! O que é esta lesão retal?](#)

Lesão no reto distal! Qual o diagnóstico? Deve ser ressecada?



[Dilatação balonada da papila para remoção de cálculos difíceis](#)



ENDOSCOPIA
TERAPÊUTICA

Vídeo caso apresentado pelo dr Gustavo Luz de São Paulo SP.