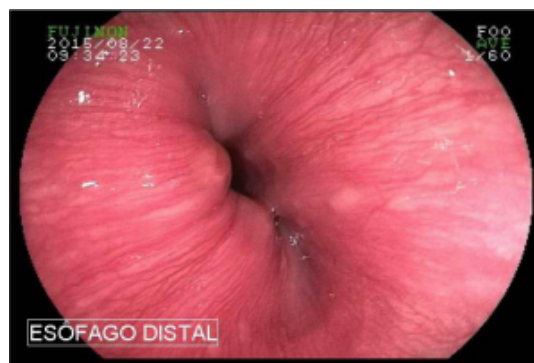
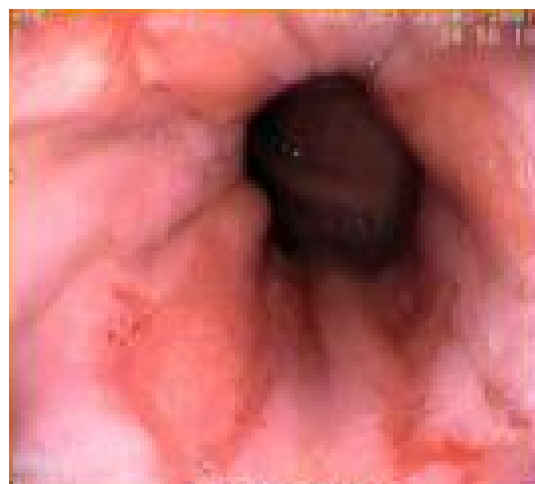
Assim como outras classificações existentes, como por exemplo Sonnemberg e Allison, a classificação de Hetzel raramente é utilizada, mas acreditamos que valha a pena saber que existe !

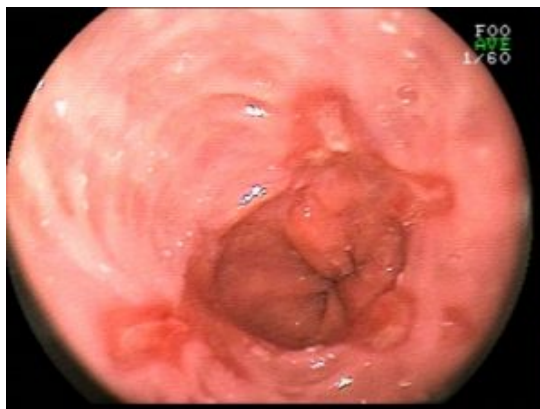Graus	Definições
0	Mucosa normal, junção escamo-colunar nitidamente delineada
I	Discreto eritema ou friabilidade do epitélio escamoso distal
II	Erosões superficiais no topo das pregas mucosas, envolvendo < 10% da superfície dos 5 cm distais do epitélio escamoso
III	Erosões confluentes, mas não circunferenciais, envolvendo de 10 a 50% da superfície dos 5 cm distais do epitélio escamoso
IV	Ulcação profunda em qualquer localização do esôfago, ou erosões confluentes em mais de 50% da superfície mucosa dos 5 cm distais do epitélio escamoso



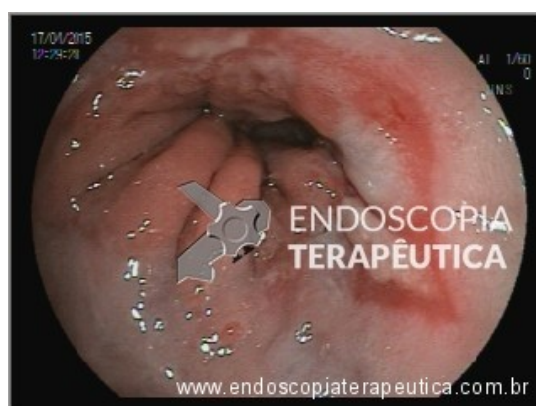
0



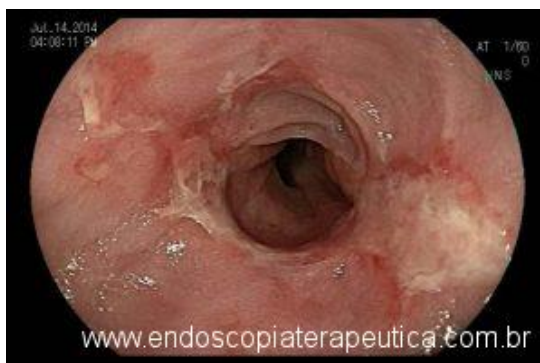I



II



III



IV

