

## Caso Clínico

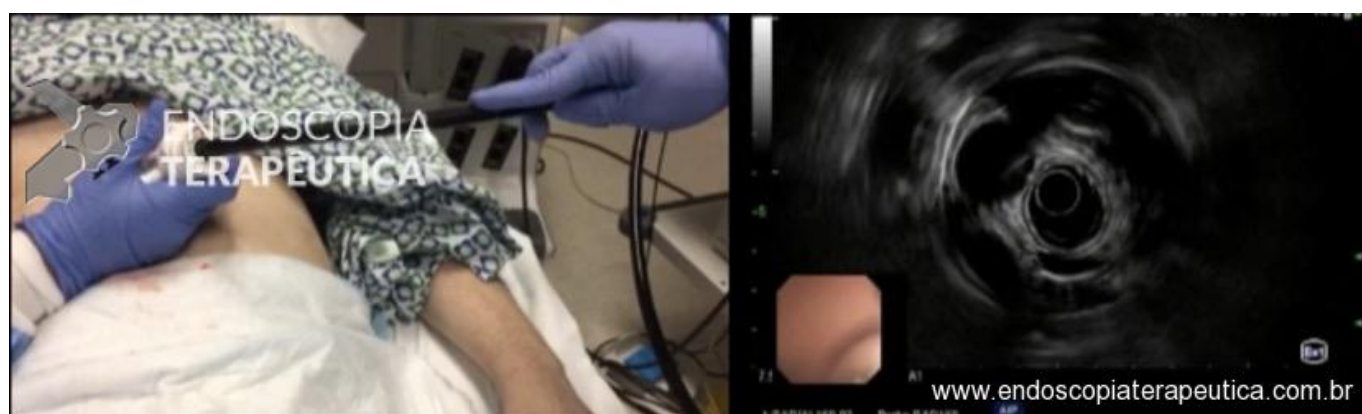
A punção aspirativa por ecoendoscopia é um procedimento seguro e eficaz para o diagnóstico citopatológico de lesões mediastinais.

Apresentamos caso punção aspirativa ecoguiada que foi realizada de forma retrógrada através de uma gastrostomia, devido à abertura bucal limitada por trismo.

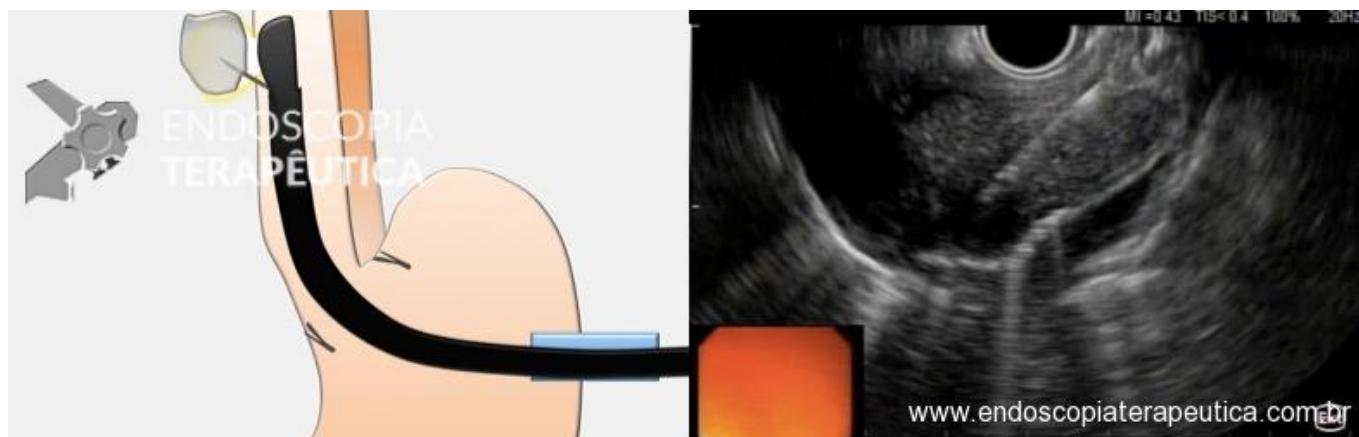
Paciente masculino, 42 anos, com CEC de orofaríngeo que apresentou resposta parcial à quimio-radioterapia e, portanto, estava sendo avaliado para cirurgia. A PET-CT mostrou lesão mediastinal hipermetabólica. No planejamento oncológico deste paciente, se a lesão mediastinal fosse um foco metastático, a cirurgia estaria contra-indicada. A tentativa inicial de punção por ecoendoscopia falhou pois o aparelho de ecoendoscopia não pôde ser passado através da boca devido ao trismo induzido por radiação.

Após discussão multidisciplinar, procedeu-se à punção ecoguiada retrógrada da massa mediastinal através da gastrostomia preexistente (vídeo após o texto).

O procedimento foi realizado sob anestesia geral. A sonda de gastrostomia existente foi removida e substituído por um trocar laparoscópico de 15 mm após dilatação em série do trato de gastrostomia. Um gastroscópio padrão foi passado através do trocar e dois clips foram colocados na cárdia para ajudar na identificação da transição esofagogástrica (TEG) durante a passagem do ecoendoscópio. Um ecoendoscópio radial (GF-UE160-AL5, Olympus, Tóquio, Japão) foi inserido através do trocar e avançado de forma retrógrada através da TEG até a visualização ultrassonográfica da massa mediastinal (Figura 1). O ecoendoscópio radial foi então trocado por um ecoendoscópio linear (UC140P-AL5, Olympus, Tóquio, Japão) para realização da punção aspirativa ecoguiada. Foram realizadas duas passagens com uma agulha de 22G, com diagnóstico citopatológico em sala (ROSE) de carcinoma (Figura 2). O ecoendoscópio linear e o trocar foram removidos e uma sonda de gastrostomia balonada foi colocada. A patologia final confirmou a metástase do CEC. O paciente recebeu alta no mesmo dia sem complicações e iniciou a imunoterapia paliativa posteriormente.



Passagem transgástrica do ecoendoscópio radial.



Punção ecoguiada retrógrada por via transgástrica.

<https://endoscopiaterapeutica.com.br/wp-content/uploads/2020/06/transgastric-EUS.mp4>

Link na referência abaixo:

[Matheus C Franco, Andrew T Strong, Prabhleen Chahal, Joseph Veniero, Brian Burkey, John J Vargo, Amit Bhatt. Transgastric Retrograde Endoscopic Ultrasound Sampling of a Mediastinal Mass in a Patient With Radiation-Induced Trismus. Endoscopy 2017; 49\(07\): E177-E178.](#)

