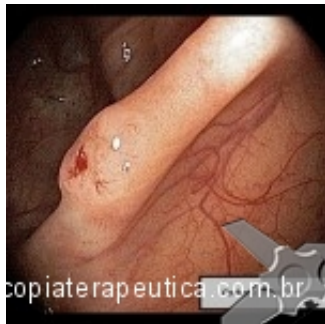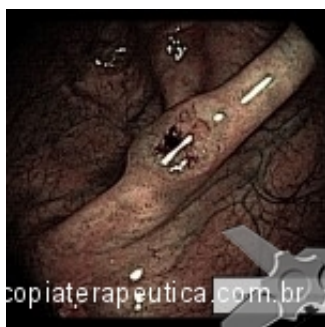




Lesão plano-elevada com discreta depressão central (IIa + IIc), medindo 5 mm, com irregularidade da superfície mucosa.



Irregularidade da vascularização da mucosa ao NBI (narrow band imaging).