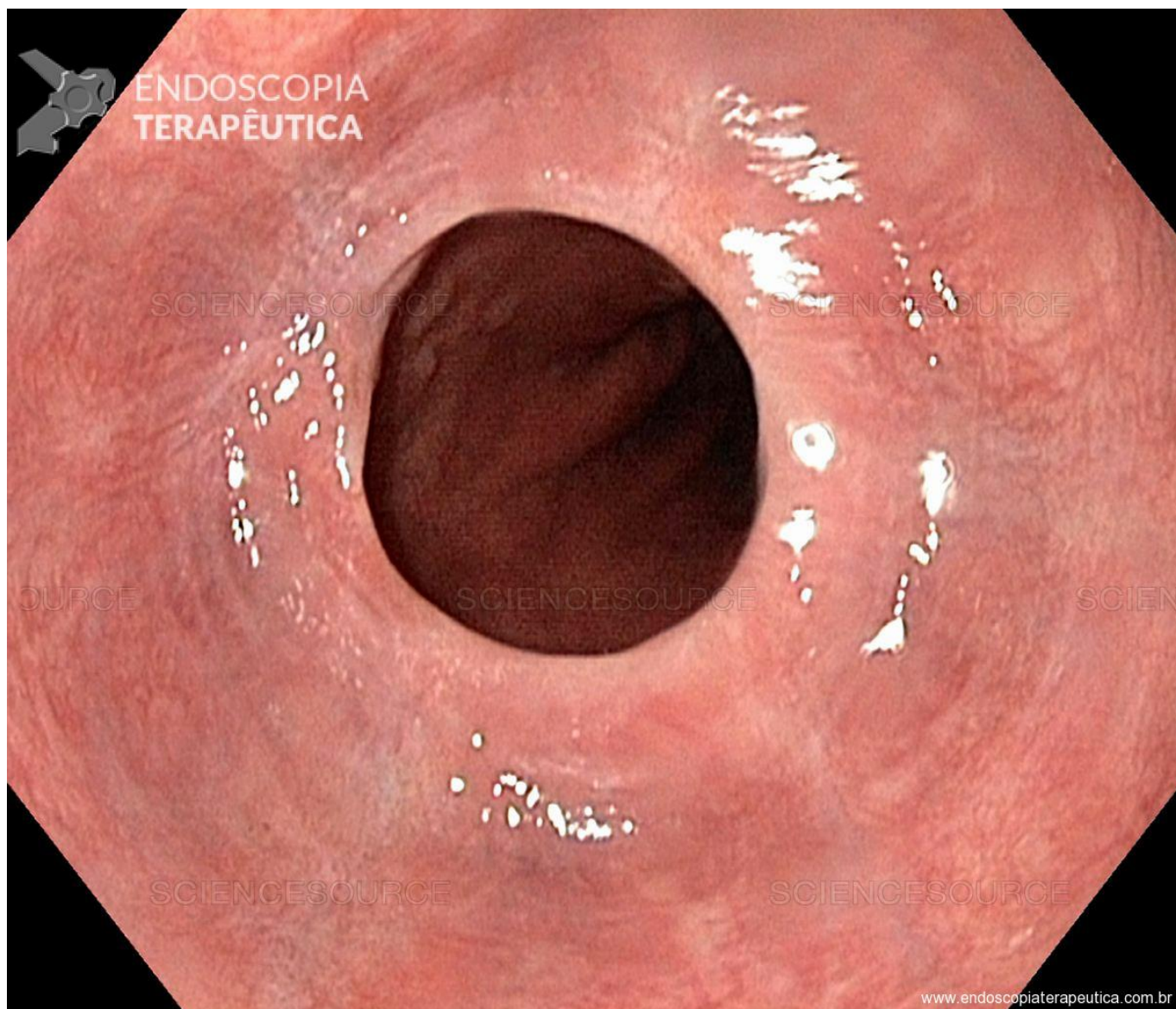


## **QUIZ! Mulher com disfagia, qual o diagnóstico? - setembro 2018**

Por Renzo Feitosa Ruiz - Endoscopia Terapêutica - <https://endoscopiaterapeutica.com.br>

---



Uma paciente de 45 anos de idade, do lar, consultou gastroenterologista devido a disfagia intermitente. Sabidamente portadora de anemia ferropriva realizou uma endoscopia digestiva alta (EDA) que mostrou anéis esofágicos.

```
(function(d, s, id){ var js, fjs = d.getElementsByTagName(s)[0]; if (d.getElementById(id)) {return;} js = d.createElement(s); js.id = id; js.src = "//connect.facebook.net/en_US/sdk.js"; fjs.parentNode.insertBefore(js, fjs); }(document, 'script', 'facebook-jssdk'));
```

Facebook

---

Apenas nos diga quem você é para ver o resultado!

Mostrar meu resultado >>



Plummer Vinson

## QUIZ! Mulher com disfagia, qual o diagnóstico? - setembro 2018

Por Renzo Feitosa Ruiz - Endoscopia Terapêutica - <https://endoscopiaterapeutica.com.br>

---

Acertei %%score%% em %%total%%

Compartilhe seus resultados

---

Facebook

Facebook

Twitter

Google+

---

---

```
/* JS debug. Use $_GET['wpvq_js_debug'] to enable it. */ var wpvq_js_debug = false;
```

```
var wpvq_ans89733 = {"a9374":{"944":"0","945":"0","946":"0","947":"1","948":"0"},"ra98euef":{"192":{"ai0099":"947","e9878":"
```

A síndrome de Plummer-Vinson, ou síndrome de Patterson-Kelly, caracteriza-se por disfagia, deficiência de ferro e presença de membrana esofágica. A disfagia associada à síndrome é tipicamente intermitente e limitada aos alimentos sólidos. Os pacientes podem apresentar queixa de engasgo ou até episódios aspirativos.

É uma síndrome rara, incomum antes dos 30 anos de idade e afeta, principalmente, mulheres brancas, entre 40 e 70 anos de idade.

A etiopatogenia é desconhecida.

As membranas esofágicas são mucosas finas, raramente circunferenciais ou múltiplas, que se localizam abaixo dos músculos cricofaríngeos, normalmente na parede anterior do esôfago.

O diagnóstico é feito por endoscopia digestiva alta.

A terapêutica baseia-se no tratamento da causa da anemia, na reposição de ferro e na dilatação esofágica. Uma grande parte desses pacientes na realidade nem necessitarão de dilatação, visto que muitas vezes essas membranas se rompem com a simples passagem do endoscópio. A maioria das membranas nesses casos são localizadas no esôfago proximal, o que em tese, dificultaria a dilatação mecânica com balões, porém na prática os utilizamos sem problema algum." } };

```
/* Global var */ var wpvq_front_quiz = true; // useful for wpvq-front-results var quizName = "Plummer Vinson"; var quizId = 185; var totalCountQuestions = 1; var askEmail = false; var askNickname = false; var forceToShare = false; var wpvq_type = "WPVQGameTrueFalse";
```

```
var wpvq_hideRightWrong = false;
```

```
var wpvq_refresh_page = false; var wpvq_force_continue_button = false; var wpvq_browser_page = 0; var wpvq_answersStatus = []; var wpvq_countQuestions = false;
```

```
var wpvq_scroll_top_offset = 0; var wpvq_scroll_speed = 750;
```

```
var wpvq_autoscroll_next_var = false; var wpvq_progressbar_content = 'percentage'; var
```

```
wpvq_wait_trivia_page = 1000;
```

```
var i18n_wpvq_needEmailAlert = "Você precisa fornecer um email para ver os resultados."; var  
i18n_wpvq_needNicknameAlert = "Você tem que fornecer um nickname para ver seus resultados."; var  
wpvq_checkMailFormat = true;
```

```
var wpvq_local_caption = 'Acertei %%score%% em 1'; var wpvq_refresh_url = '//endoscopiaterapeutica.c  
om.br/wp-content/plugins/kalins-pdf-creation-  
station/kalins_pdf_create.php?singlepost=po_9367&&wpvqas=%%wpvqas%%'; var wpvq_share_url =  
'https://endoscopiaterapeutica.com.br/quiz/acerta-esse/'; var wpvq_facebook_caption = 'Acertei  
%%score%% em 1 , e você?'; var wpvq_facebook_description = '%%details%%'; var  
wpvq_facebook_picture = null;
```



```
var wpvq_redirection_page = "";
```