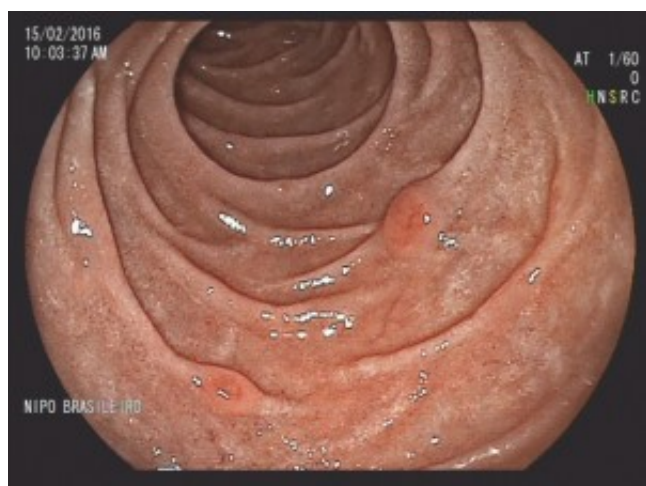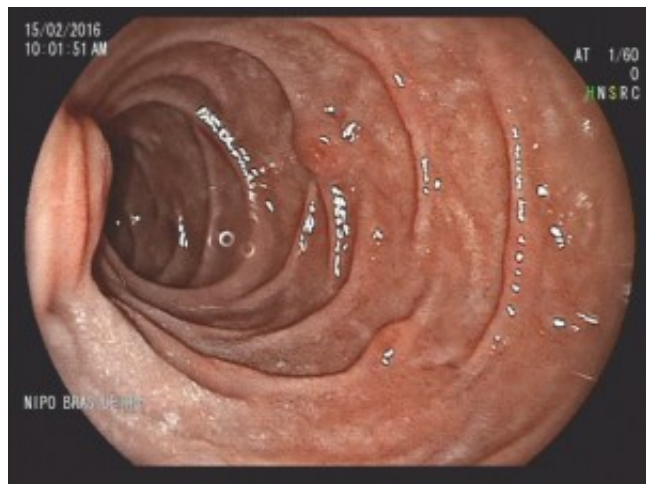


Quiz! Qual a hipótese para essas lesões duodenais? - março 2016

Por Matheus Franco - Endoscopia Terapêutica - <https://endoscopiaterapeutica.com.br>

Paciente masculino, 48 anos, realizou endoscopia digestiva alta por dispepsia, e foram observadas as seguintes lesões no duodeno:



```
(function(d, s, id){ var js, fjs = d.getElementsByTagName(s)[0]; if (d.getElementById(id)) {return;} js = d.createElement(s); js.id = id; js.src = "//connect.facebook.net/en_US/sdk.js"; fjs.parentNode.insertBefore(js, fjs); }(document, 'script', 'facebook-jssdk'));
```

Facebook

Apenas nos diga quem você é para ver o resultado!

Mostrar meu resultado >>



Hiperplasia de glândulas de Brunner
Acertei %%score%% em %%total%%

Compartilhe seus resultados

Facebook

Facebook

Twitter

Google+

Este quiz foi criado com [WordPress Viral Quiz ?](#).

```
/* JS debug. Use $_GET['wpvq_js_debug'] to enable it. */ var wpvq_js_debug = false;
```

```
var wpvq_ans89733 = {"a9374":{"227":"0","228":"1","229":"0","230":"0","231":"0"},"ra98euef":{"47":{"ai0099":"228","e9878":"
```

A resposta correta é a letra B: Hiperplasia de glândulas de Brunner.

As glândulas de Brunner apresentam várias funções fisiológicas; entre elas: proteção do duodeno da acidez do quimo, fornecimento de um meio alcalino para que as enzimas intestinais possam ser ativadas e lubrificação da parede duodenal. Elas também secretam urogastrona causando inibição das células

parietais gástricas e conseqüentemente diminuem a secreção de ácido pelo estômago. Do ponto de vista histológico, a hiperplasia das glândulas de Brunner são lesões hamartomatosas.

Essas lesões acometem os pacientes na 5 e 6 décadas de vida, e são predominantemente localizadas no bulbo e duodeno proximal. A grande maioria dos pacientes são assintomáticos, e quando apresentam queixas essas costumam ser inespecíficas, tais como: náuseas, distensão, ou dor abdominal.

São lesões raras e via de regra com evolução benigna. Por isso a conduta mais realizada é a conservadora com acompanhamento apenas.

Entretanto, foram relatados na literatura alguns casos de complicações como sangramento, obstrução e evolução para adenocarcinoma.

Em pacientes sintomáticos, a ressecção endoscópica deve ser tentada por apresentar melhor relação custo-benefício e ser uma abordagem menos invasiva, sendo a cirurgia reservada para casos onde a ressecção endoscópica não é possível." } });

```
/* Global var */ var wpvq_front_quiz = true; // useful for wpvq-front-results var quizName = "Hiperplasia de glândulas de Brunner"; var quizId = 47; var totalCountQuestions = 1; var askEmail = false; var askNickname = false; var forceToShare = false; var wpvq_type = "WPVQGameTrueFalse";
```

```
var wpvq_hideRightWrong = false;
```

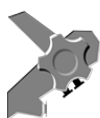```
var wpvq_refresh_page = false; var wpvq_force_continue_button = false; var wpvq_browser_page = 0; var wpvq_answersStatus = []; var wpvq_countQuestions = false;
```

```
var wpvq_scroll_top_offset = 0; var wpvq_scroll_speed = 750;
```

```
var wpvq_autoscroll_next_var = false; var wpvq_progressbar_content = 'percentage'; var wpvq_wait_trivia_page = 1000;
```

```
var i18n_wpvq_needEmailAlert = "Você precisa fornecer um email para ver os resultados."; var i18n_wpvq_needNicknameAlert = "Você tem que fornecer um nickname para ver seus resultados."; var wpvq_checkMailFormat = true;
```

```
var wpvq_local_caption = 'Acertei %%score%% em 1'; var wpvq_refresh_url = '//endoscopiaterapeutica.com.br/wp-content/plugins/kalins-pdf-creation-station/kalins_pdf_create.php?singlepost=po_5164&&wpvqas=%%wpvqas%%'; var wpvq_share_url = 'https://endoscopiaterapeutica.com.br/quiz/5164/'; var wpvq_facebook_caption = 'Acertei %%score%% em 1 , e você?'; var wpvq_facebook_description = '%%details%%'; var wpvq_facebook_picture = null;
```



**ENDOSCOPIA
TERAPÊUTICA**

```
var wpvq_redirection_page = "";
```